Wizualny atlas hematologii onkologicznej

Blasty, białaczki, dysplazja i chłoniaki

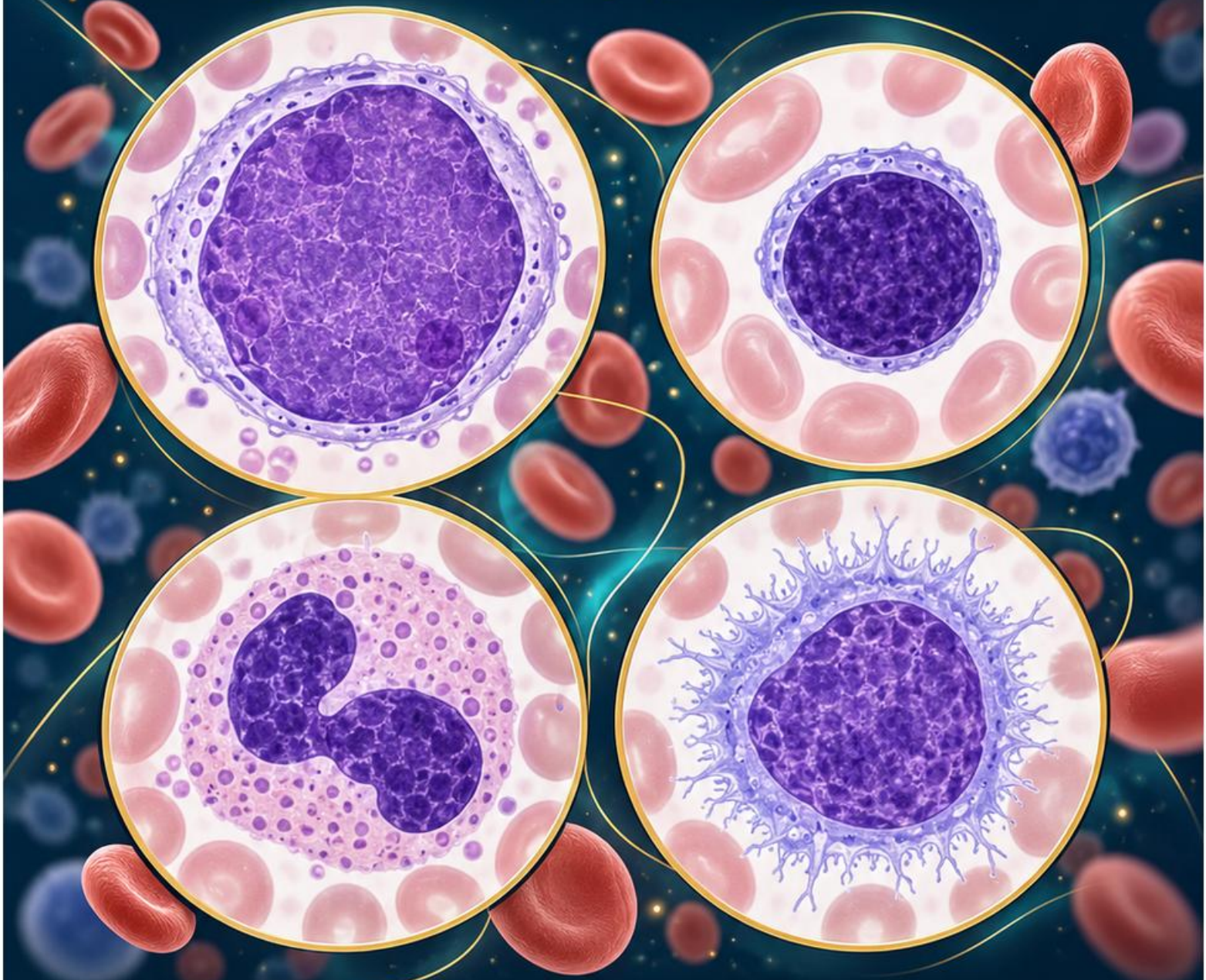

Porównuj obraz. Rozpoznawaj sygnały. Kieruj do weryfikacji.

Ostoja

Mapa atlasu

1 Najpierw opisz komórkę

Oceń wielkość, chromatynę, jąderka, cytoplazmę i ziarnistości. Potem oceń całą populację i pozostałe linie.

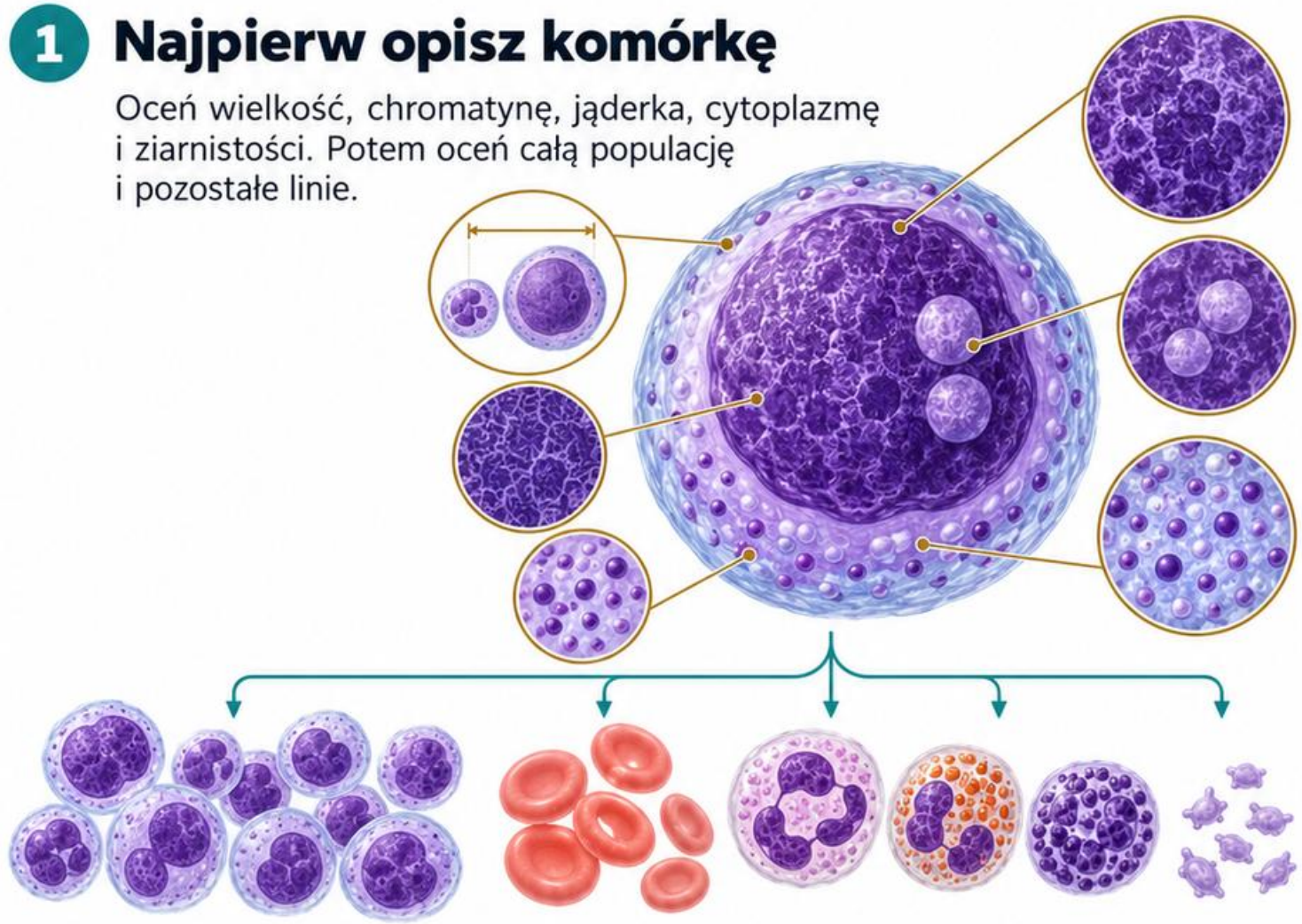

2 Następnie połącz dane

Rozmaz, morfologia, immunofenotyp i genetyka odpowiadają na różne pytania. Podobieństwo pojedynczej komórki nie oznacza wspólnego rozpoznania.

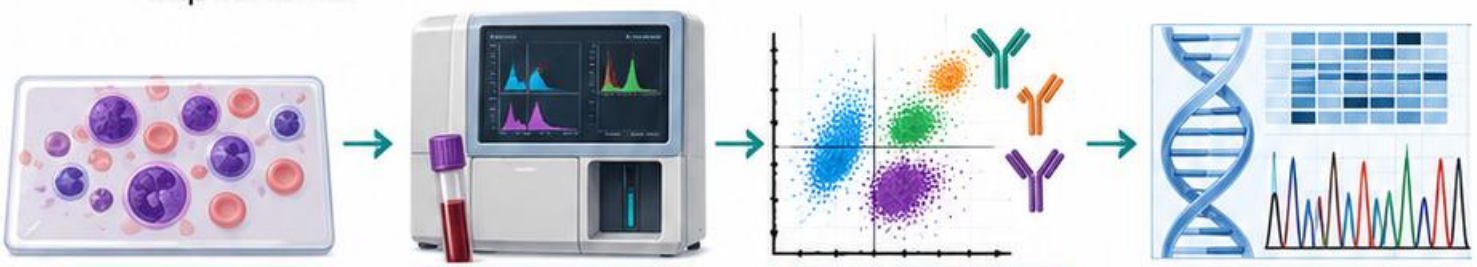

Rozmaz → Morfologia → Immunofenotyp → Genetyka

3 Zasady korzystania

Ilustracje są schematami dydaktycznymi, a przypadki są fikcyjne.
Atlas wspiera naukę obok zwalidowanych procedur.
Nie zastępuje klasyfikacji ani rozpoznania specjalistycznego.

Co może ustalić morfologia?

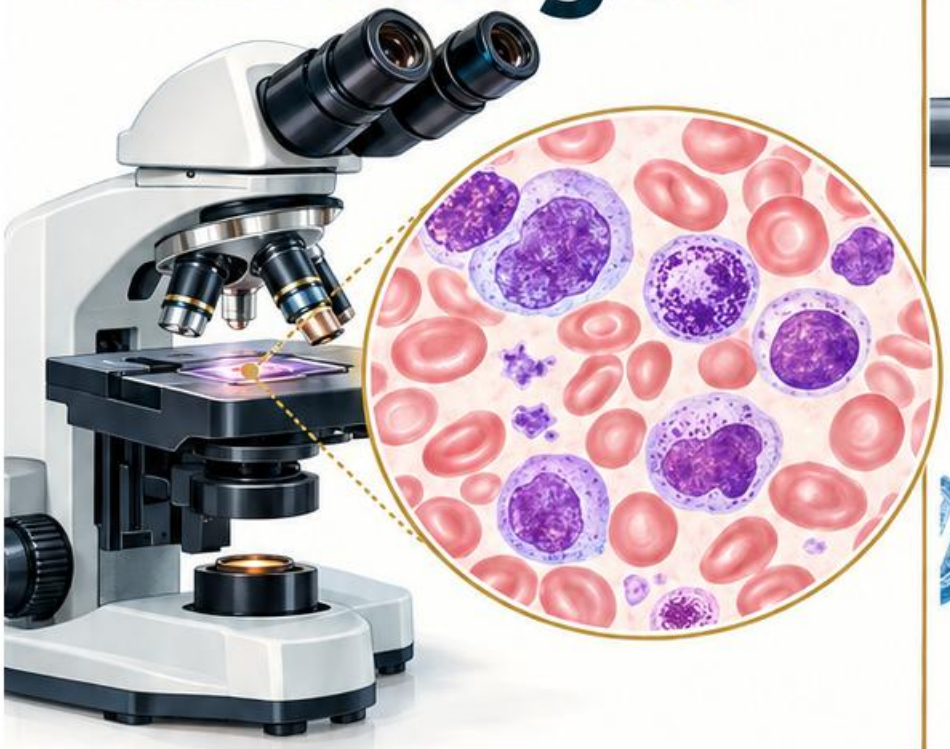

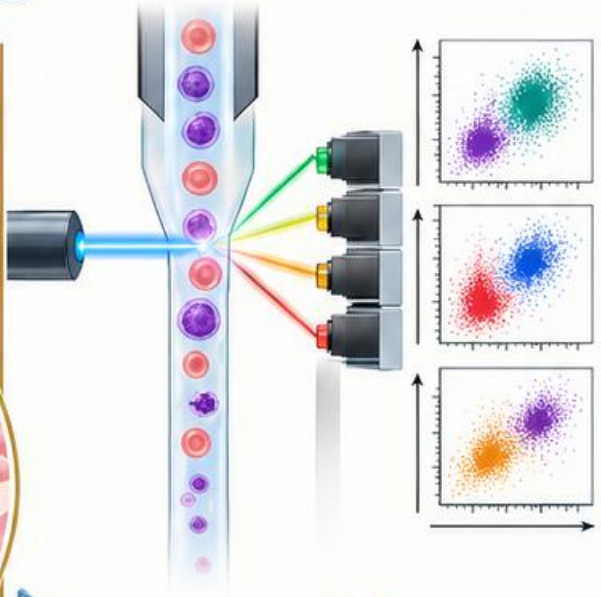

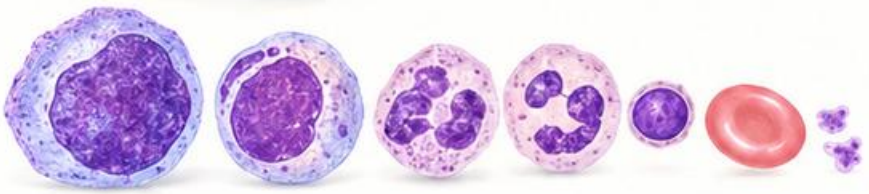







Obserwacja

Rozmaz ujawnia komórki niedojrzałe, zaburzenia dojrzewania i nietypową jednorodność populacji.

Granica

Na podstawie wyglądu nie można pewnie przypisać każdej komórki do linii ani określić wszystkich zmian genetycznych.

Praktyka

Opisz stwierdzone cechy i ich częstość. Skoreluj je z liczbami bezwzględnymi oraz historią wyniku. Zlecenie dalszych badań i eskalacja wymagają właściwej ścieżki pracowni.

Błąd

Nie zmieniaj opisu „komórki podejrzane” w pewną nazwę choroby bez potwierdzenia.

Schemat dydaktyczny • Źródła: [1–5]

Blasty: jądro

Chromatyna

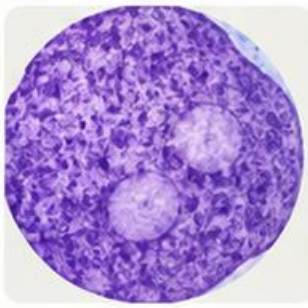

Delikatna, luźna chromatyna i widoczne jąderka wspierają rozpoznanie niedojrzałości. Nie każdy blast ma wszystkie te cechy.

Porównanie

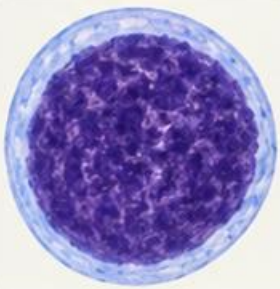

Dojrzały mały limfocyt zwykle ma bardziej zbitą chromatynę. Wielkość sama w sobie nie rozstrzyga.

Oceń populację

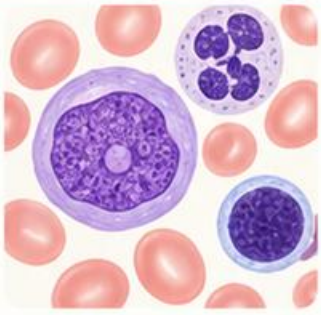

Porównaj podejrzaną komórkę z sąsiednimi erytrocytami i kilkoma leukocytami. Zwróć uwagę na powtarzalność obrazu i jakość barwienia.

Weryfikacja



Komórki o niejednoznacznym jądrze wymagają oceny doświadczonego diagnosty oraz korelacji z innymi metodami.

Schemat dydaktyczny • Źródła: [1–5]

Blasty: cytoplazma

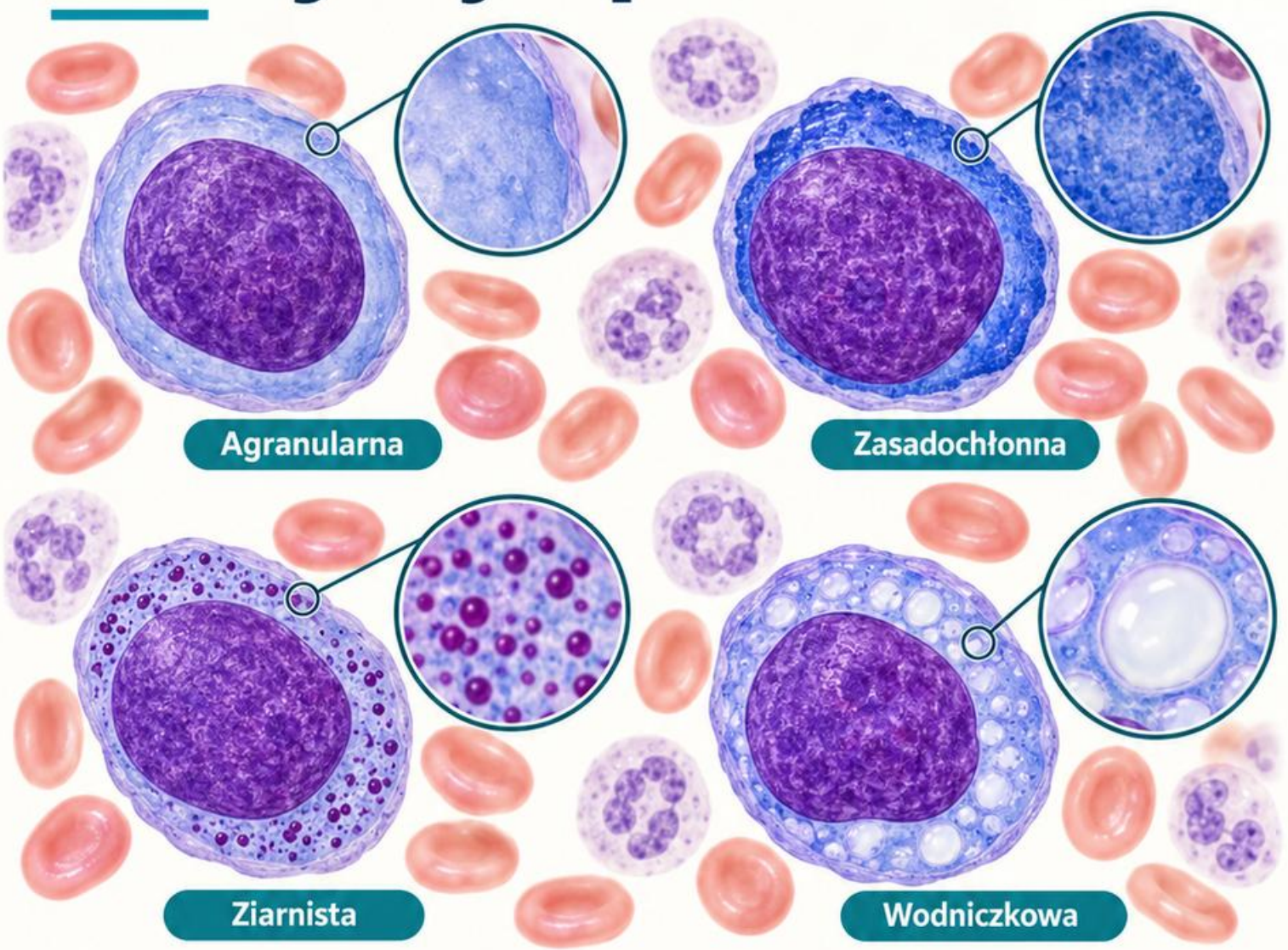

Co opisać?

Szerokość rąbka, zasadochłonność, ziarnistości, wodniczki i ewentualne pałeczki Auera.

Różnicowanie

Skąpa cytoplazma może występować w różnych populacjach blastów. Ziarnistości nie są cechą wszystkich blastów mieloidalnych.

Pułapka

Monocyty, reaktywne limfocyty i uszkodzone komórki mogą naśladować elementy niedojrzałe. Nie oceniaj cytoplazmy bez chromatyny i całej populacji.

Wniosek

Opis cech kieruje dalszą diagnostyką; nie zastępuje ustalenia linii metodą immunofenotypowania.

Schemat dydaktyczny • Źródła: [1–5]

Mieloblast a limfoblast

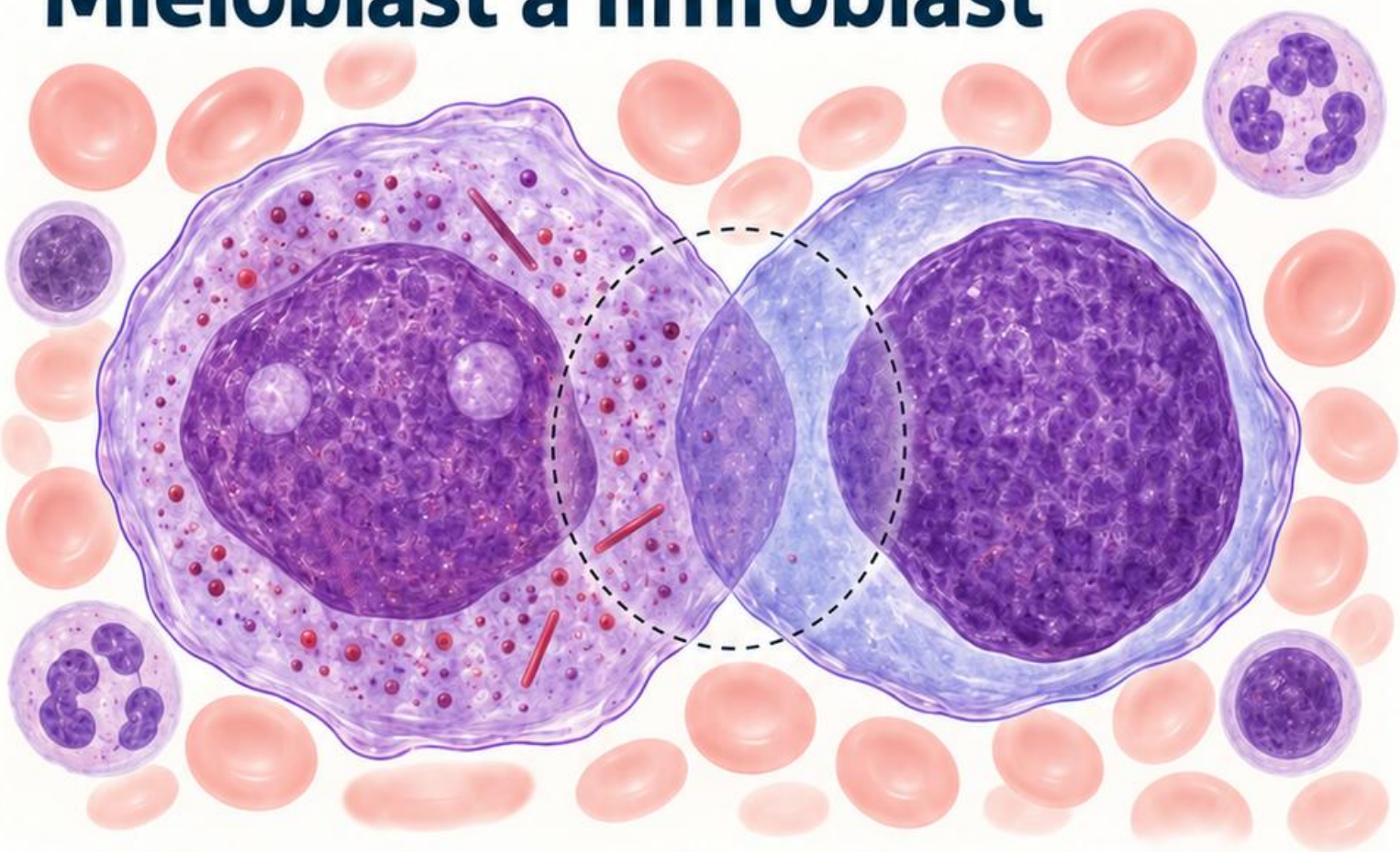



Mieloblast

Może mieć delikatną chromatynę, jąderka i ziarnistości. Pałeczki Auera, jeśli występują, wskazują na różnicowanie mieloidalne.

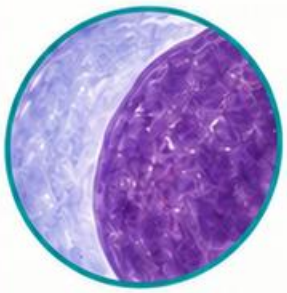

Limfoblast

Często ma skąpą zasadochłonną cytoplazmę, ale jego wygląd jest zmienny.

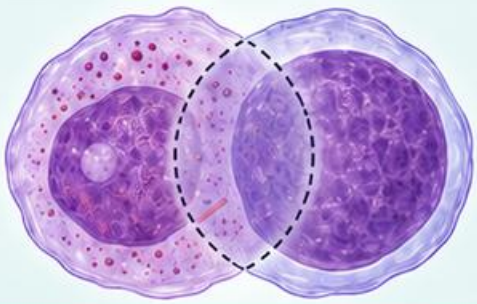

Wspólna strefa

Oba typy mogą być morfologicznie podobne. Brak pałeczek Auera nie potwierdza linii limfoidalnej.



Potwierdzenie

Linię ustala się na podstawie zwalidowanego panelu markerów z uwzględnieniem wyników genetycznych i kontekstu klinicznego.

Schemat dydaktyczny • Źródła: [1–5]

Pałeczki Auera



Obraz

Czerwono-fioletowe, wydłużone wtręty w cytoplazmie komórek linii mieloidalnej. Mogą być pojedyncze albo tworzyć pęczki.

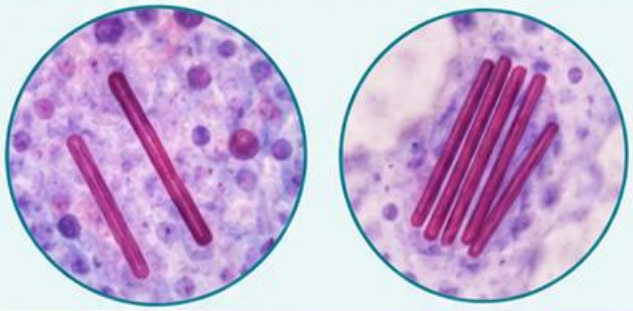

Znaczenie

Ich obecność wspiera różnicowanie mieloidalne.
Nie są konieczne do rozpoznania ostrej białaczki szpikowej.

Sprawdź

Odróżnij rzeczywisty wtręt od osadu barwnika, który może leżeć poza komórką i występować w tle.

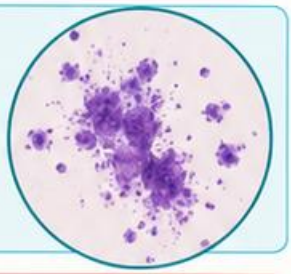

Sygnał alarmowy

Nieprawidłowe promielocyty z pęczkami pałeczek wymagają pilnej weryfikacji w kierunku APL.

Schemat dydaktyczny • Źródła: [1–5]

Podejrzenie APL



Obraz podejrzany

Nieprawidłowe promielocyty, obfite ziarnistości i pęczki pałeczek Auera. Wariant skąpoziarnisty może mieć jądra dwupłatowe.

Pilność

Podejrzenie ostrej białaczki promielocytowej wymaga natychmiastowej eskalacji według procedury ze względu na ryzyko ciężkiej koagulopatii.

Równoległa weryfikacja

Przekaż obraz rozmazu i wyniki płytek oraz badań krzepnięcia. Potwierdzenie obejmuje pilne badanie genetyczne, zwykle *PML::RARA*.

Nie czekaj

Brak klasycznego obrazu lub prawidłowa liczba leukocytów nie wykluczają podejrzenia.

Schemat dydaktyczny • Źródła: [1–5]

Ostre białaczki szpikowe

Spektrum

AML obejmuje różne wzorce morfologiczne. Blasty mogą być ziarniste albo skąpoziarniste, a część wykazuje różnicowanie monocytowe.

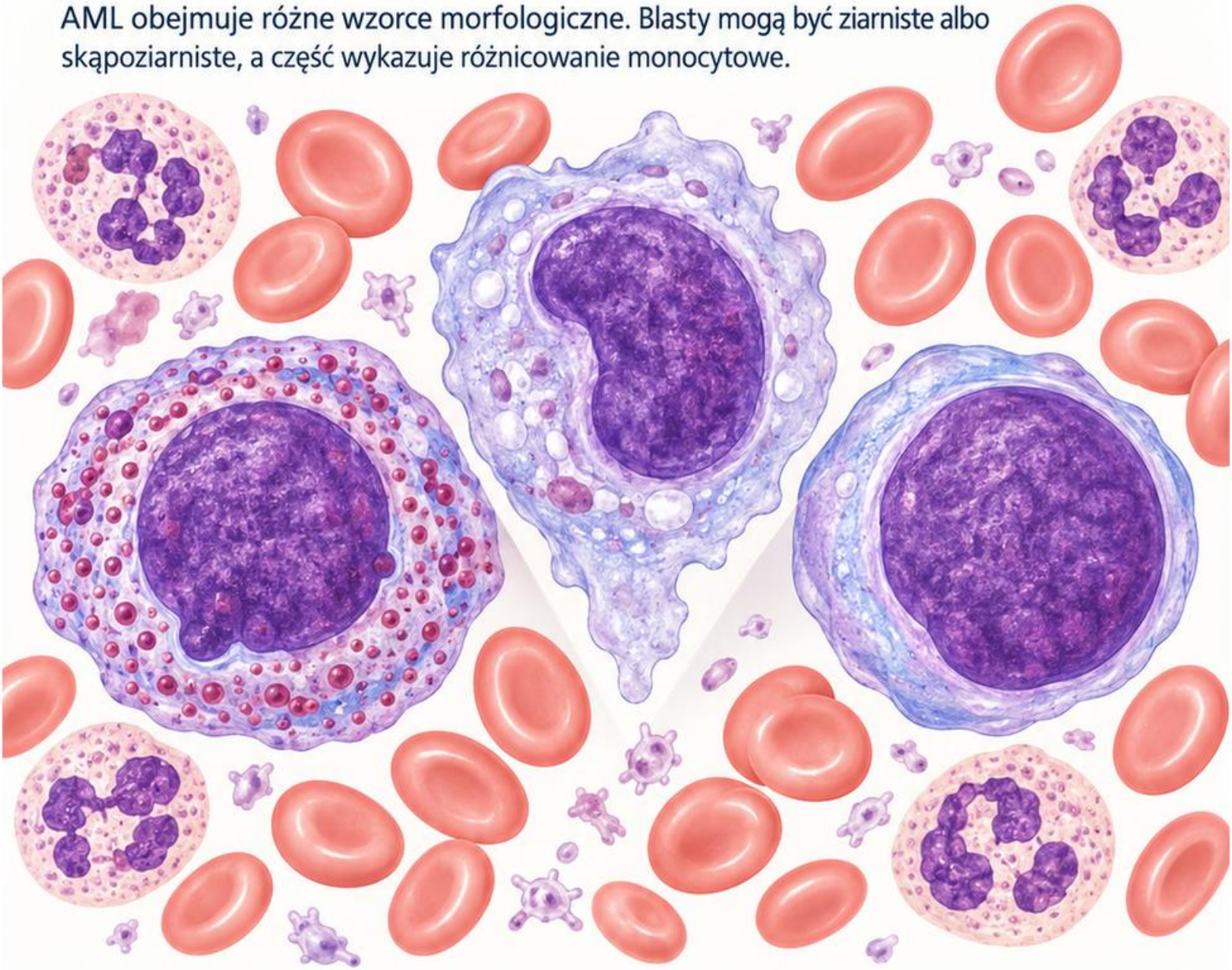



Czytaj razem

Oceń blasty, dojrzałe granulocyty, erytrocyty i płytki. Cytopenie pomagają uchwycić zaburzenie prawidłowego krwiotworzenia.



Klasyfikacja

Odsetek blastów interpretuje się razem z genetyką i przyjętą klasyfikacją. Jeden uniwersalny próg nie opisuje wszystkich kategorii.



Weryfikacja

Zabezpiecz prawidłowo materiał do badań zgodnie z procedurą; dokumentuj obraz bez nadawania podtypu z samego rozmazu.

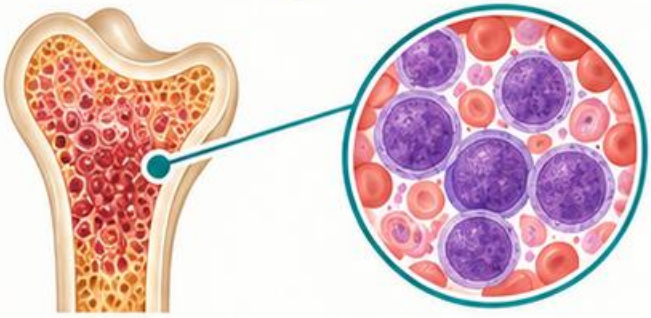

Schemat dydaktyczny • Źródła: [1–5]

Ostre białaczki limfoblastyczne

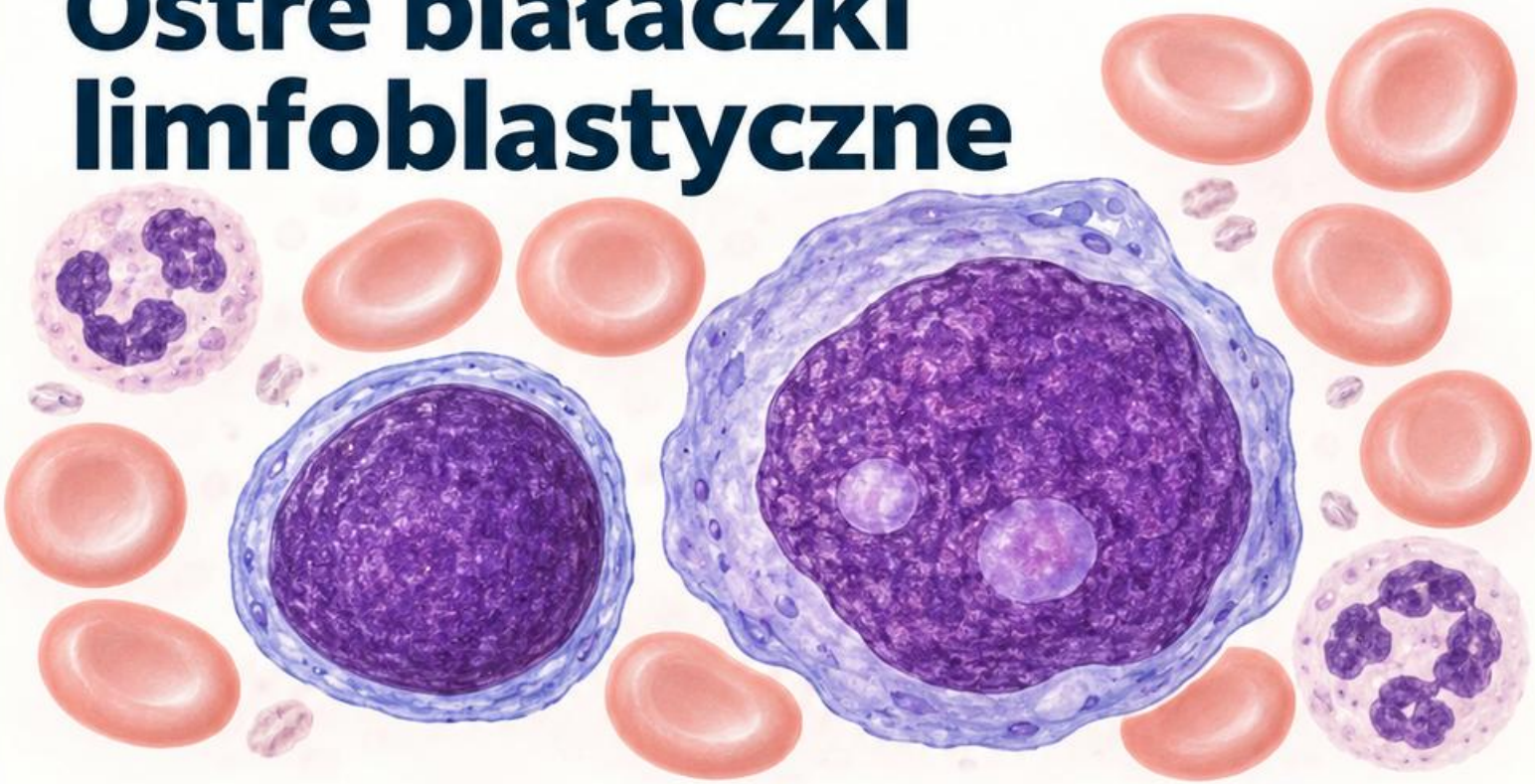

Obraz

Limfoblasty mogą być małe lub duże, z różną ilością cytoplazmy i różnie widocznymi jąderkami.

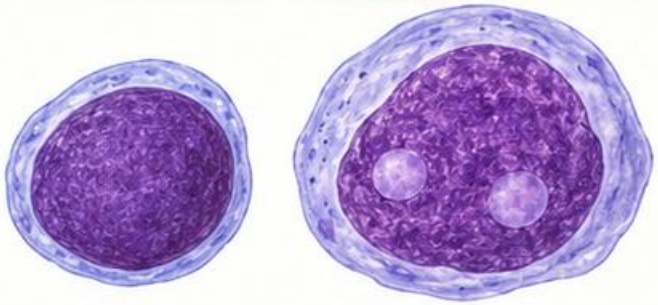

Porównanie

Monomorficzna populacja komórek niedojrzałych różni się od zróżnicowanej odpowiedzi reaktywnej, lecz granica nie zawsze jest czytelna.

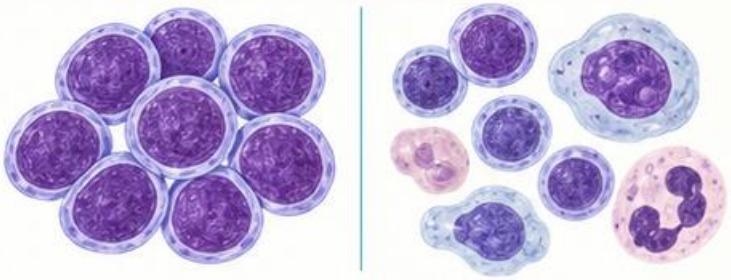

Potwierdzenie

Rozróżnienie linii B i T oraz klasyfikacja wymagają immunofenotypowania i badań genetycznych.

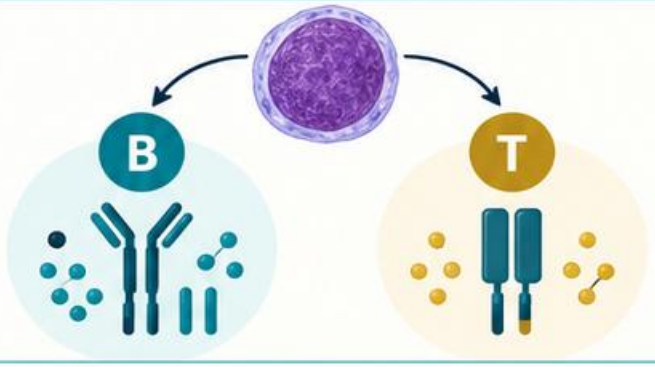

Pułapka

Ani brak ziarnistości, ani mały rozmiar nie wystarczają do uznania komórki za limfoblast. Nie pomijaj blastów o nietypowym wyglądzie.

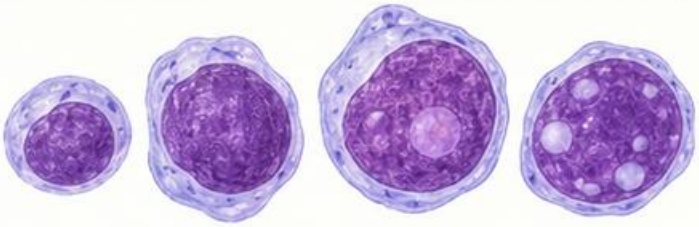

Schemat dydaktyczny • Źródła: [1–5]

Podejrzenie ostrej białaczki: ścieżka



1 Potwierdź obserwację

Sprawdź identyfikację, jakość próbki, flagi i rozmaz. Nie opieraj alarmu wyłącznie na histogramie.

2 Udokumentuj

Zapisz opis podejrzanych komórek, liczby bezwzględne i towarzyszące cytopenie. Zachowaj preparat według procedury.

3 Eskaluj

Przekaż wynik osobie uprawnionej zgodnie z lokalną ścieżką pilnego kontaktu.

4 Uzupełnij badania

Immunofenotyp, materiał szpikowy i genetyka uzupełniają obraz. Podejrzenie APL wymaga szczególnej pilności.

Schemat dydaktyczny • Źródła: [1–5]

Reaktywność a nowotwór

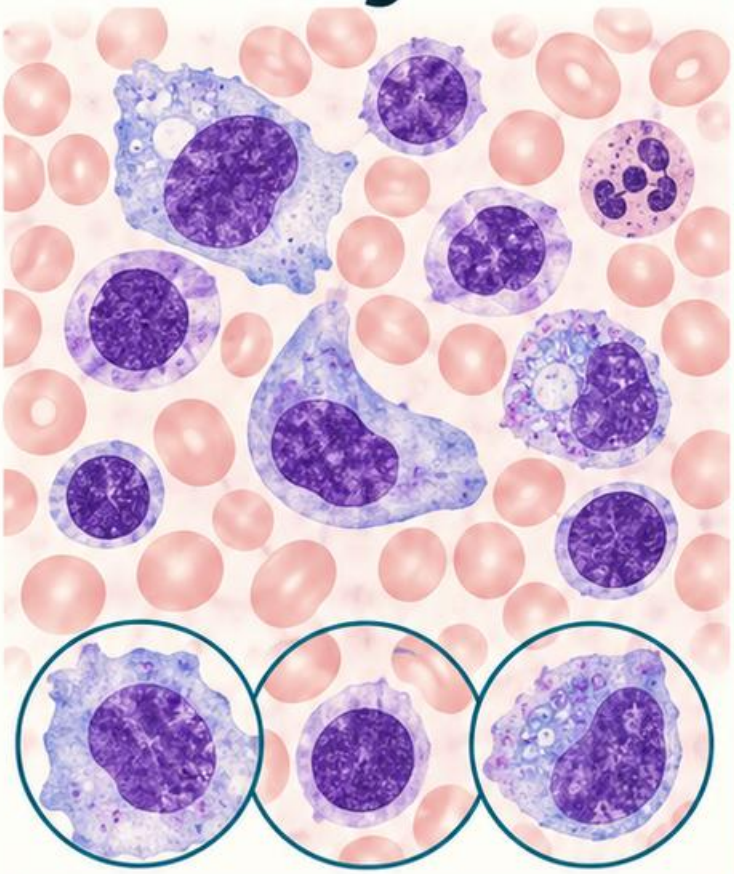

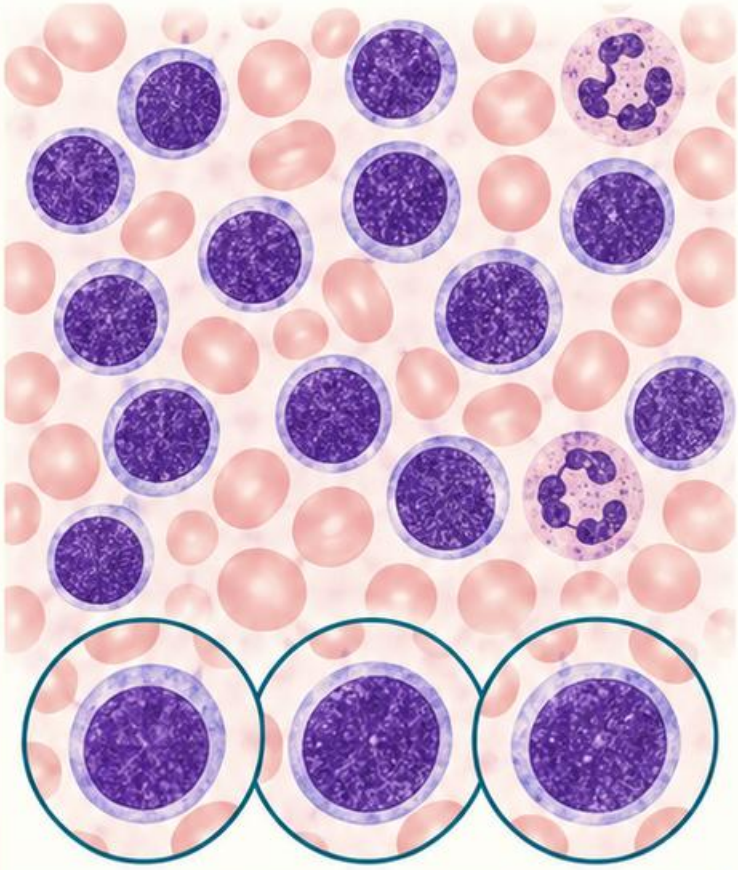

Wzorzec reaktywny

Często widoczna jest różnorodność wielkości i kształtu limfocytów oraz zróżnicowanie cytoplazmy.

Wzorzec podejrzany

Powtarzalna, nietypowa populacja może sugerować proces klonalny, zwłaszcza z utrwalonymi zmianami liczbowymi.

Granica

Ani różnorodność nie wyklucza nowotworu, ani jednorodność go nie potwierdza.



Praktyka

Porównaj poprzedni wynik, czas utrzymywania się zmiany, obraz innych linii i informacje kliniczne. Klonalność wymaga odpowiednich metod potwierdzających.

Schemat dydaktyczny • Źródła: [1–5]

CML: pełne spektrum dojrzewania

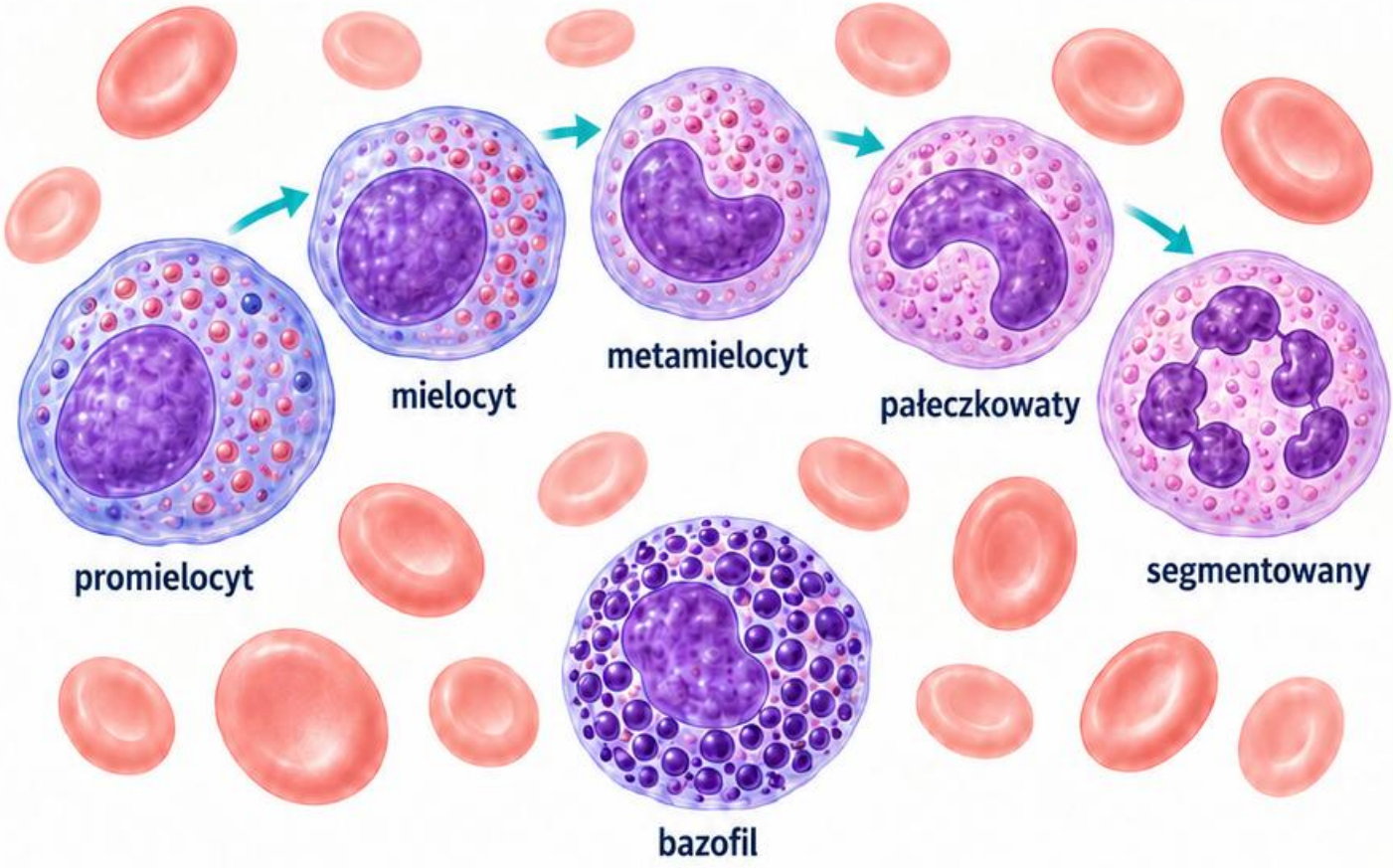

Obraz

We krwi mogą współistnieć granulocyty na kolejnych etapach dojrzewania, od komórek niedojrzałych do segmentowanych.

Korelacja

Leukocytoza, przesunięcie w lewo i bazofilia tworzą wzorzec podejrzany, ale nie stanowią samodzielnego rozpoznania.

Potwierdzenie

Przewlekła białaczka szpikowa wymaga wykazania *BCR::ABL1* w odpowiednim kontekście.

Pułapka

Nie nazywaj każdego przesunięcia w lewo CML. Oceniaj dynamikę, stan kliniczny i przyczyny odczynowe.

Schemat dydaktyczny • Źródła: [1–5]

CML a odczyn leukemoidalny

CML

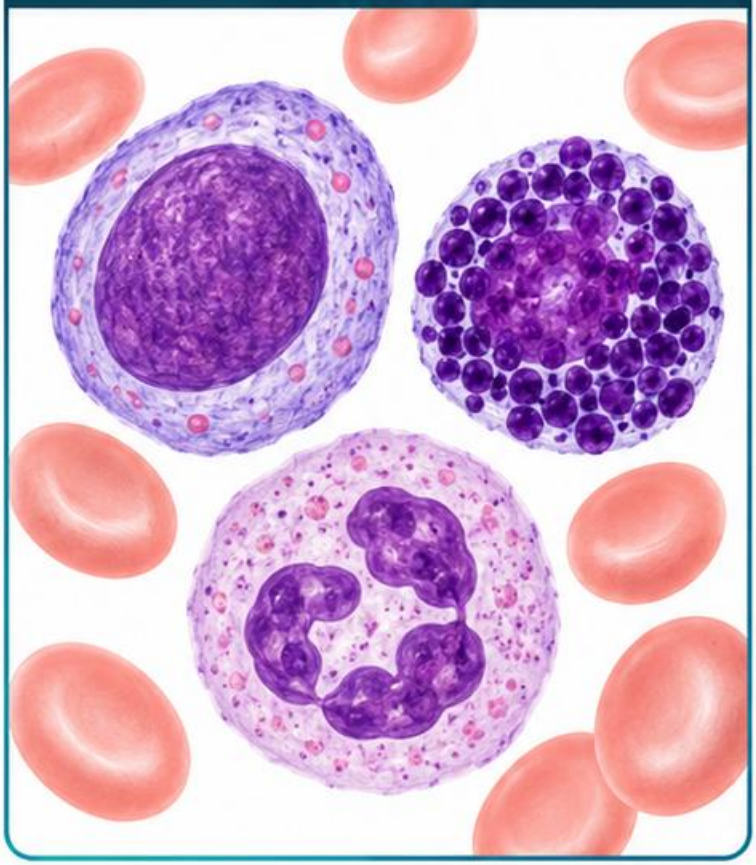

Może łączyć szerokie spektrum dojrzewania z bazofilią i utrwaloną leukocytozą.

Odczyn

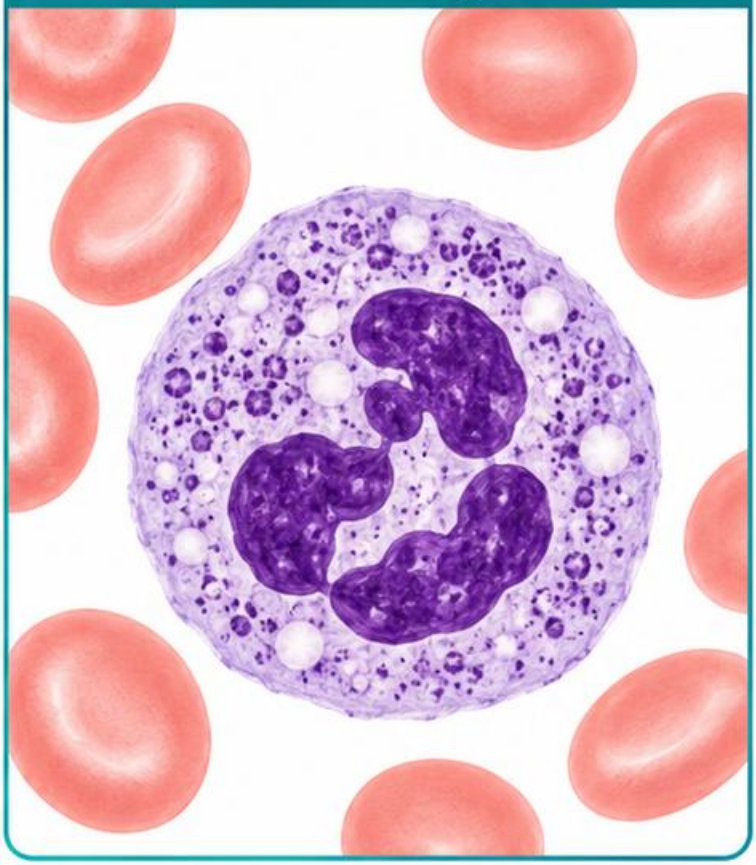

Silna odpowiedź zapalna może dawać znaczne przesunięcie w lewo, ziarnistości toksyczne i wodniczki.

Wspólne cechy

Wysoka liczba leukocytów oraz niedojrzałe granulocyty występują w obu sytuacjach.

Rozstrzygnięcie

Nie używaj samej wysokości leukocytozy jako granicy. Wynik BCR::ABL1, przebieg i informacje kliniczne mają znaczenie dla rozpoznania.

Schemat dydaktyczny • Źródła: [1–5]

CLL: klasyczny obraz

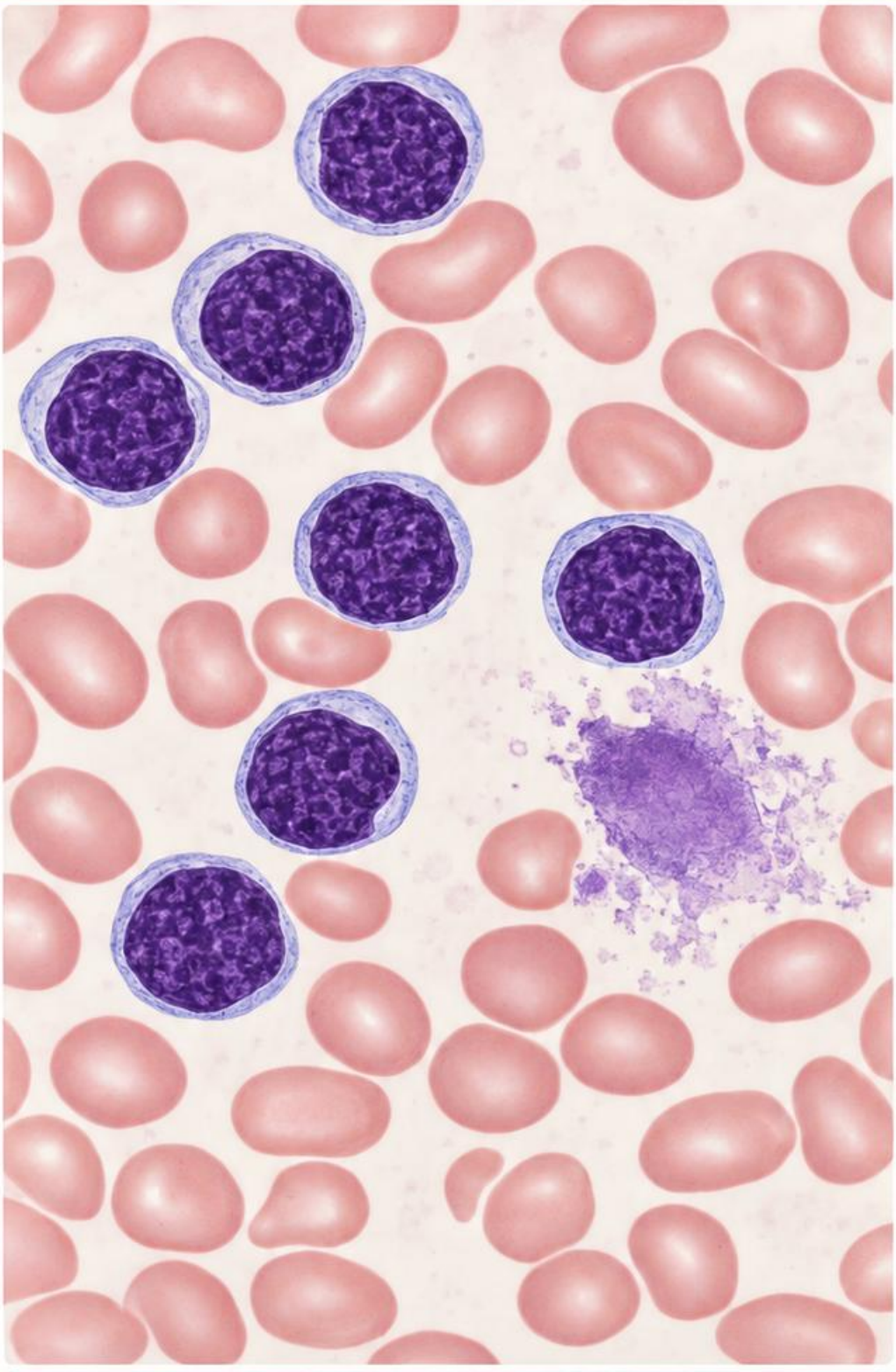

Komórki

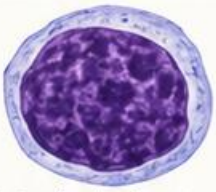

Małe dojrzałe limfocyty ze zbitą chromatyną i skąpą cytoplazmą. Mogą występować cienie Gumprechta.

Ograniczenie

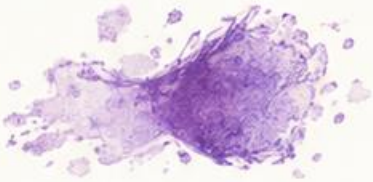

Cienie powstają przy uszkodzeniu komórek podczas przygotowania rozmazu. Nie są swoiste dla CLL.

Potwierdzenie

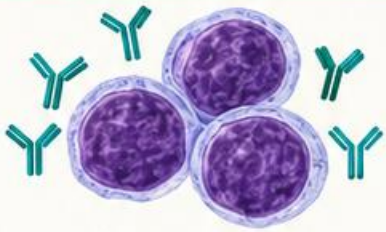

Przewlekła białaczka limfocytowa wymaga odpowiedniej liczby klonalnych limfocytów B i zgodnego immunofenotypu w kontekście klinicznym.

Dokumentacja



Podaj opis, liczbę bezwzględną limfocytów i porównanie z historią. Nie utożsamiaj każdej limfocytozy z CLL.

Schemat dydaktyczny • Źródła: [1–5]

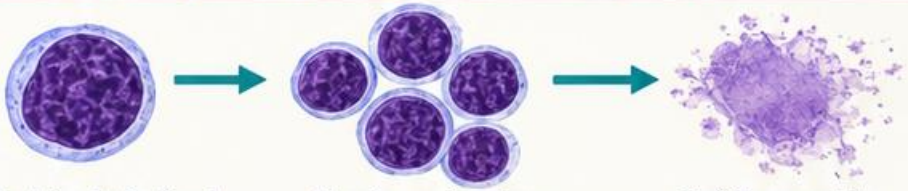

Mały dojrzały limfocyt ze zbitą chromatyną i skąpą cytoplazmą.

Licznie występujące limfocyty w rozmazie krwi obwodowej.

Cień Gumprechta (powstaje przy uszkodzeniu komórek).

CLL a limfocytoza reaktywna

Porównaj populację

W klasycznym obrazie CLL dominują podobne małe limfocyty; odczyn częściej daje szerokie spektrum form.

CLL – jednorodna populacja

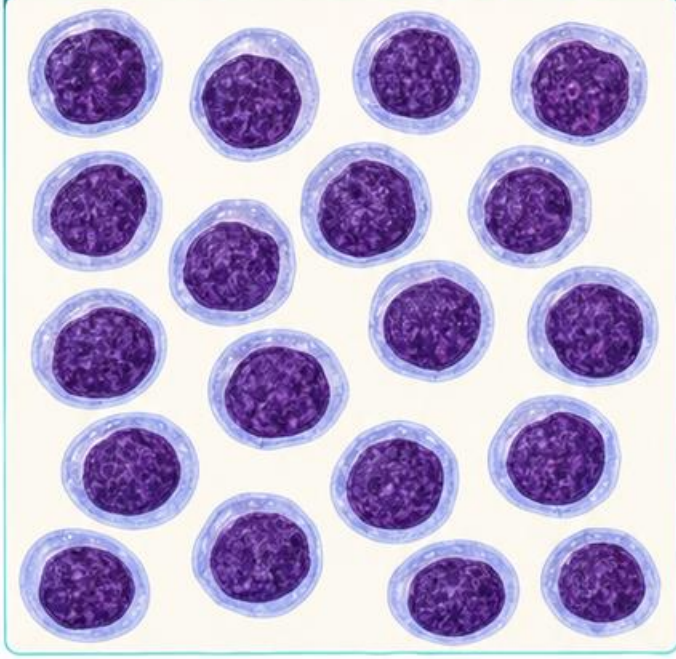

Odczyn – zróżnicowana populacja

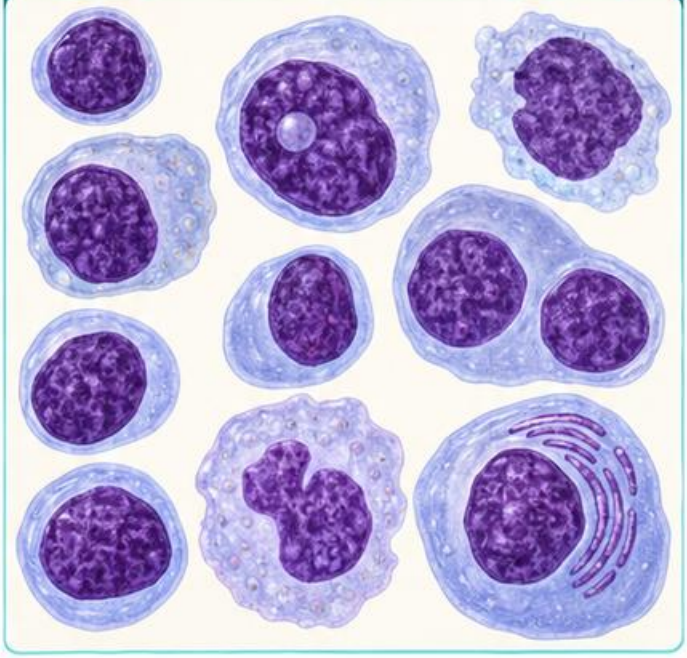

Sprawdź chromatynę

Oceniaj jej dojrzałość, a nie tylko intensywność fioletowego barwienia.

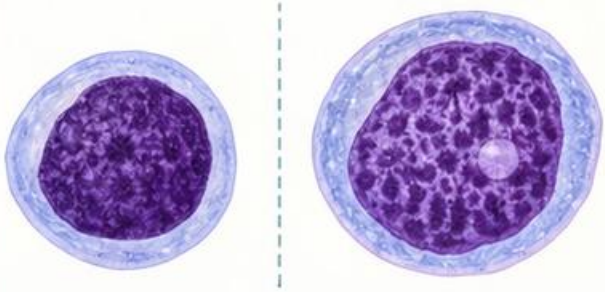

Sprawdź czas

Przejściowość i utrzymywanie się zmiany wpływają na kierunek weryfikacji, ale nie zastępują badań.

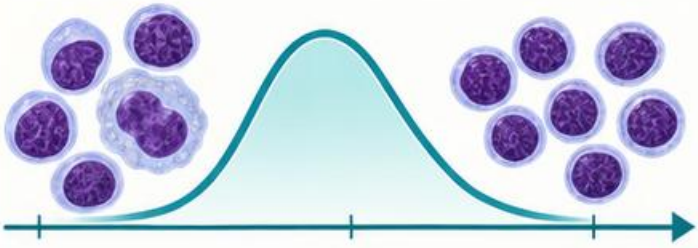

Wniosek

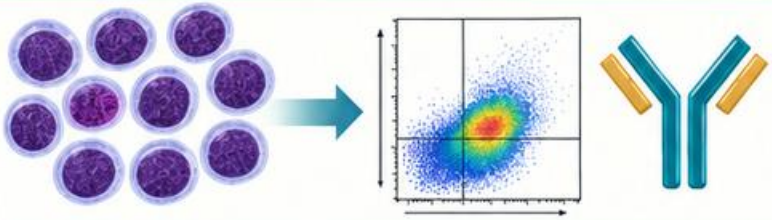

Monomorfizm jest wskazówką. Potwierdzenie klonalności i fenotypu pozwala odróżnić procesy, które w rozmazie wyglądają podobnie.

Schemat dydaktyczny • Źródła: [1–5]

Limfocyty atypowe: opis bez etykiety

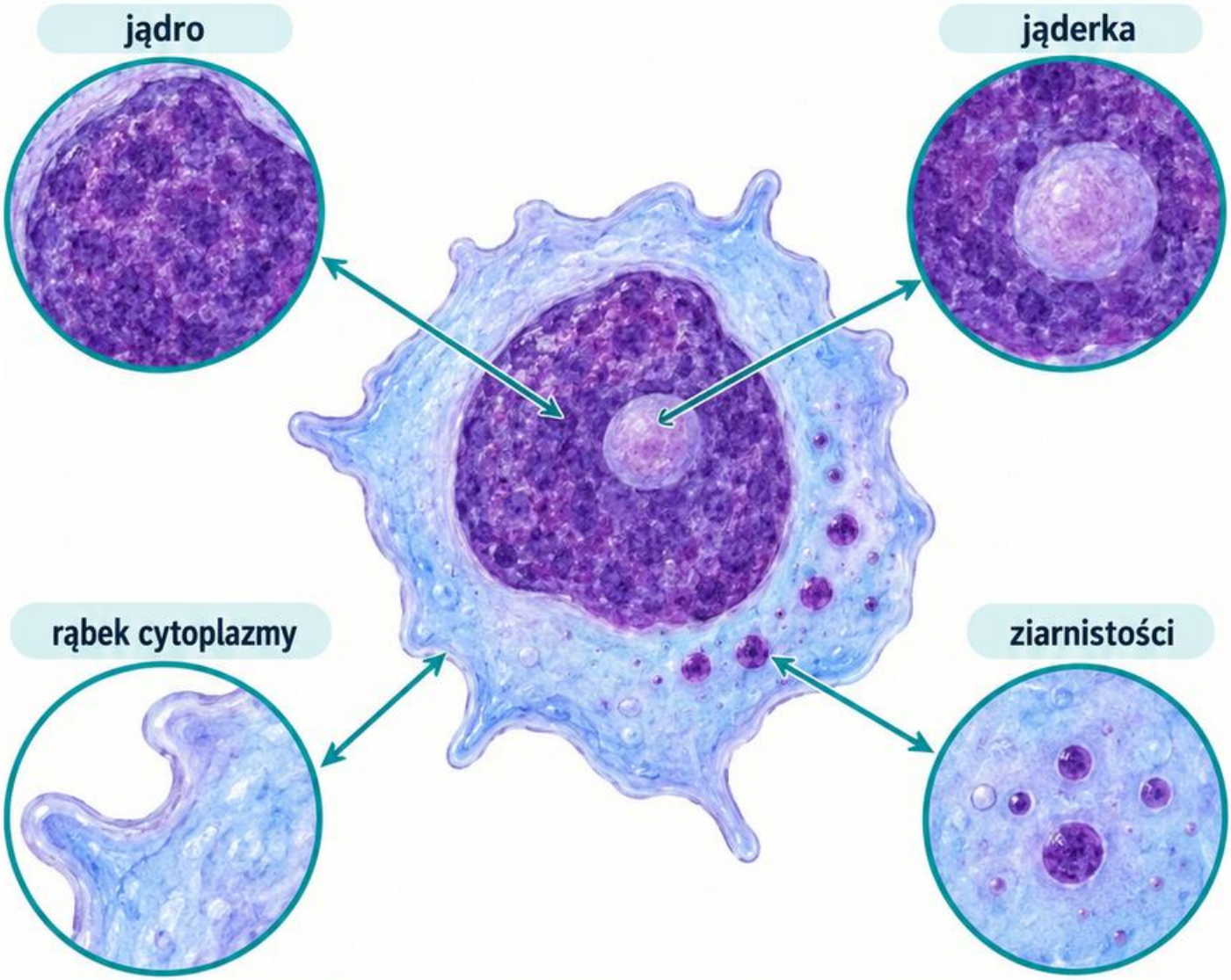

Opisz

Wielkość, jądro, jąderka, rąbek cytoplazmy, wypustki i ziarnistości.
Zaznacz, czy cechy powtarzają się w wielu komórkach.
Nie skracaj rozumowania.

Słowo „atypowy" opisuje wygląd, nie jest synonimem „nowotworowy".

Porównaj

Duży limfocyt reaktywny może mieć wyraźne jąderko.
Niektóre komórki nowotworowe wyglądają dojrzale.

Kolejny krok

Wynik liczbowy, stan kliniczny, poprzednie rozmazy i immunofenotyp wspierają rozstrzygnięcie.

Schemat dydaktyczny • Źródła: [1–5]

Komórki włochate

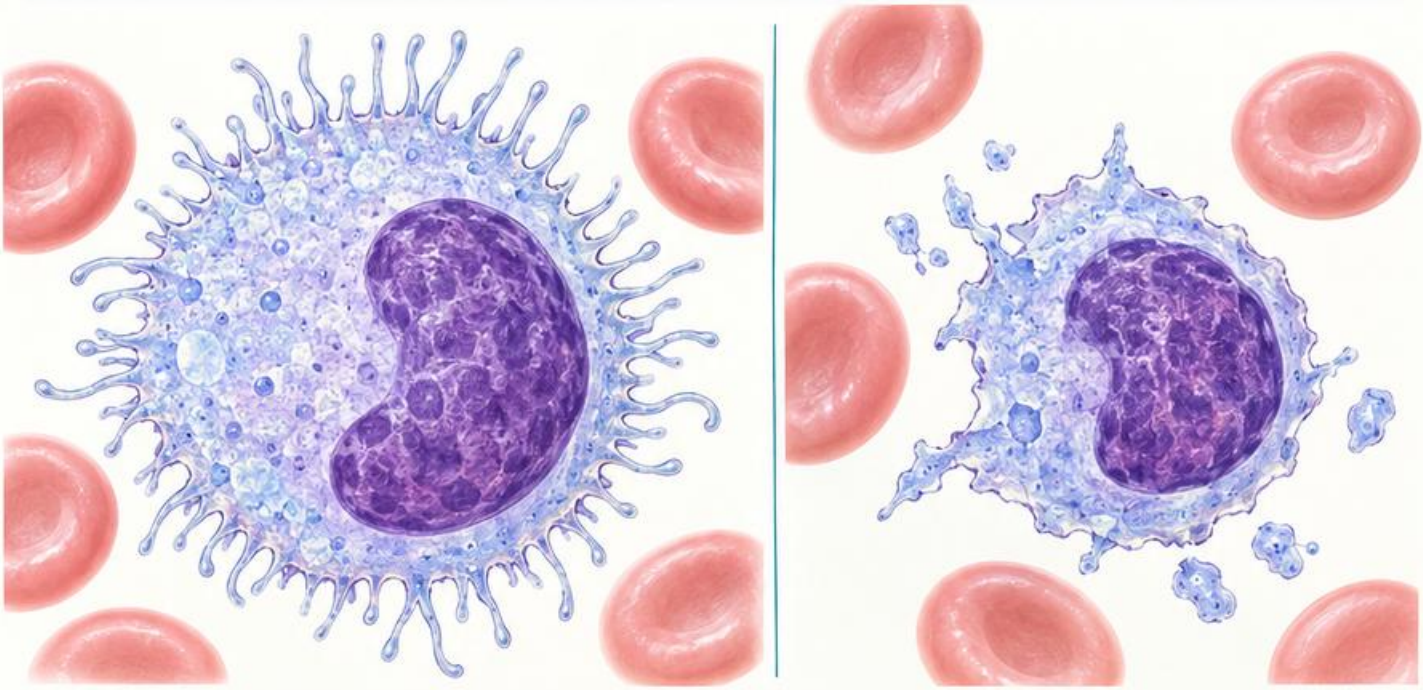

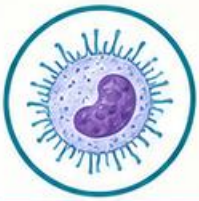

Obraz

Komórki limfoidalne z obfitą bladą cytoplazmą i drobnymi wypustkami. Jądro może być owalne lub nerkowate.



Populacja

Oceń regularność wypustek i ich rozmieszczenie w kilku komórkach; pojedyncza postrzępiona komórka może być artefaktem.



Korelacja

Obraz należy połączyć z morfologią krwi i informacjami *klinicznymi*.



Potwierdzenie

Rozpoznanie białaczki włochatokomórkowej opiera się na odpowiednim immunofenotypie i badaniach uzupełniających. Same wypustki nie określają podtypu.

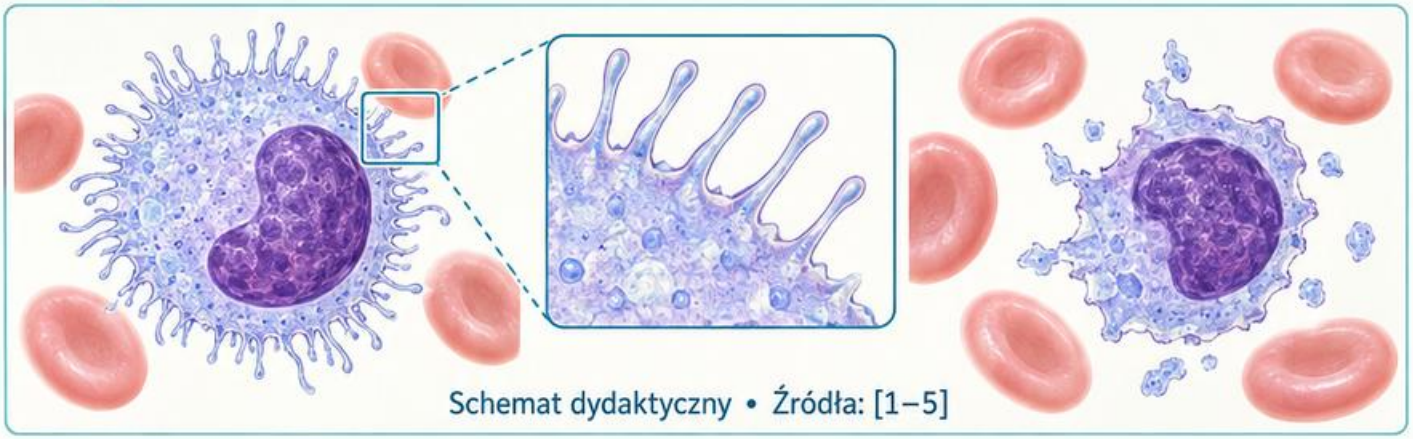

Schemat dydaktyczny • Źródła: [1–5]

Chłoniaki: trzy wzorce do porównania

Chłoniak grudkowy

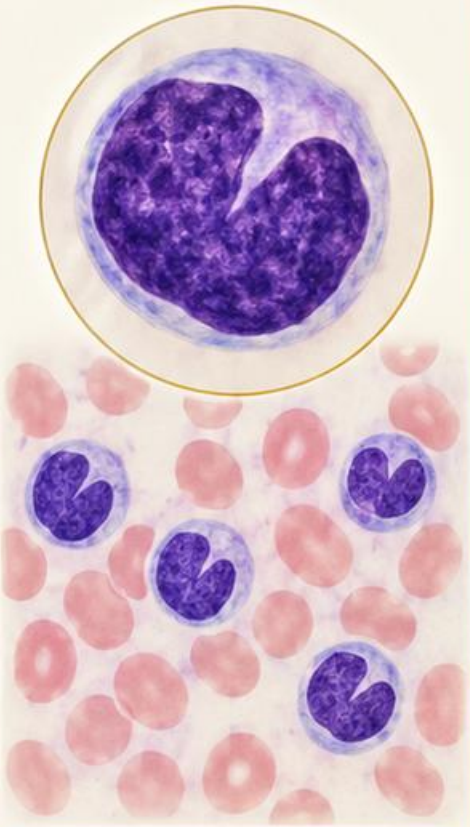

Centrocyty mogą mieć skąpą cytoplazmę i głębokie wcięcie jądra. Oceniaj całą populację, nie jedną komórkę.

Chłoniak z komórek płaszcza

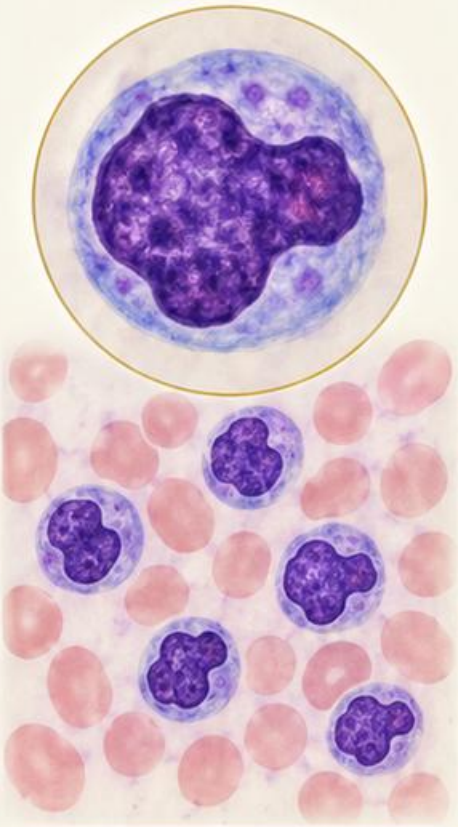

Małe lub średnie komórki mogą mieć nieregularne, wcięte jądra i słabo widoczne jąderka. Obraz może przypominać inne chłoniaki B-komórkowe.

Zespół Sézary'ego

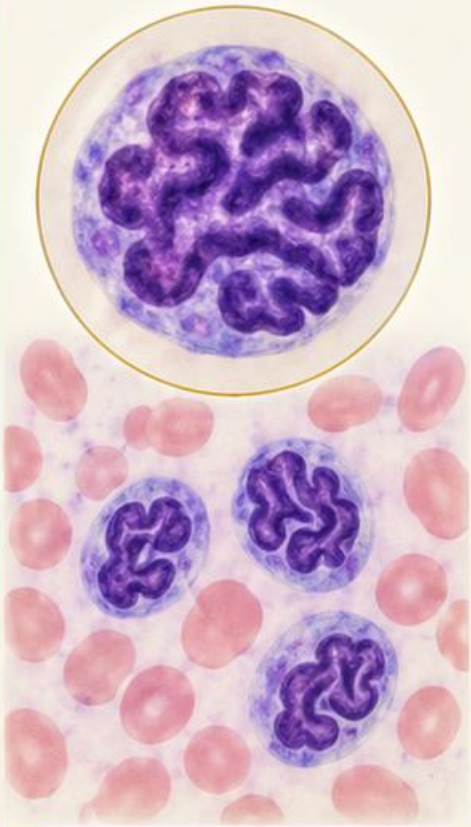

Charakterystyczną wskazówką są silnie pofałdowane, mózgopodobne jądra komórek krążących. Konieczna jest korelacja z danymi klinicznymi.

Granica morfologii

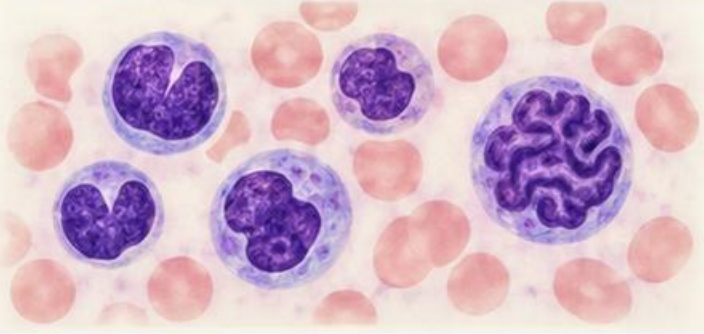

Podobne wcięcia nie rozdzielają pewnie podtypów. Immunofenotyp, histopatologia i odpowiednie badania genetyczne potwierdzają rozpoznanie. Brak komórek we krwi nie wyklucza chłoniaka.

Schematy dydaktyczne • Źródła: [4], [6]

Komórki plazmatyczne

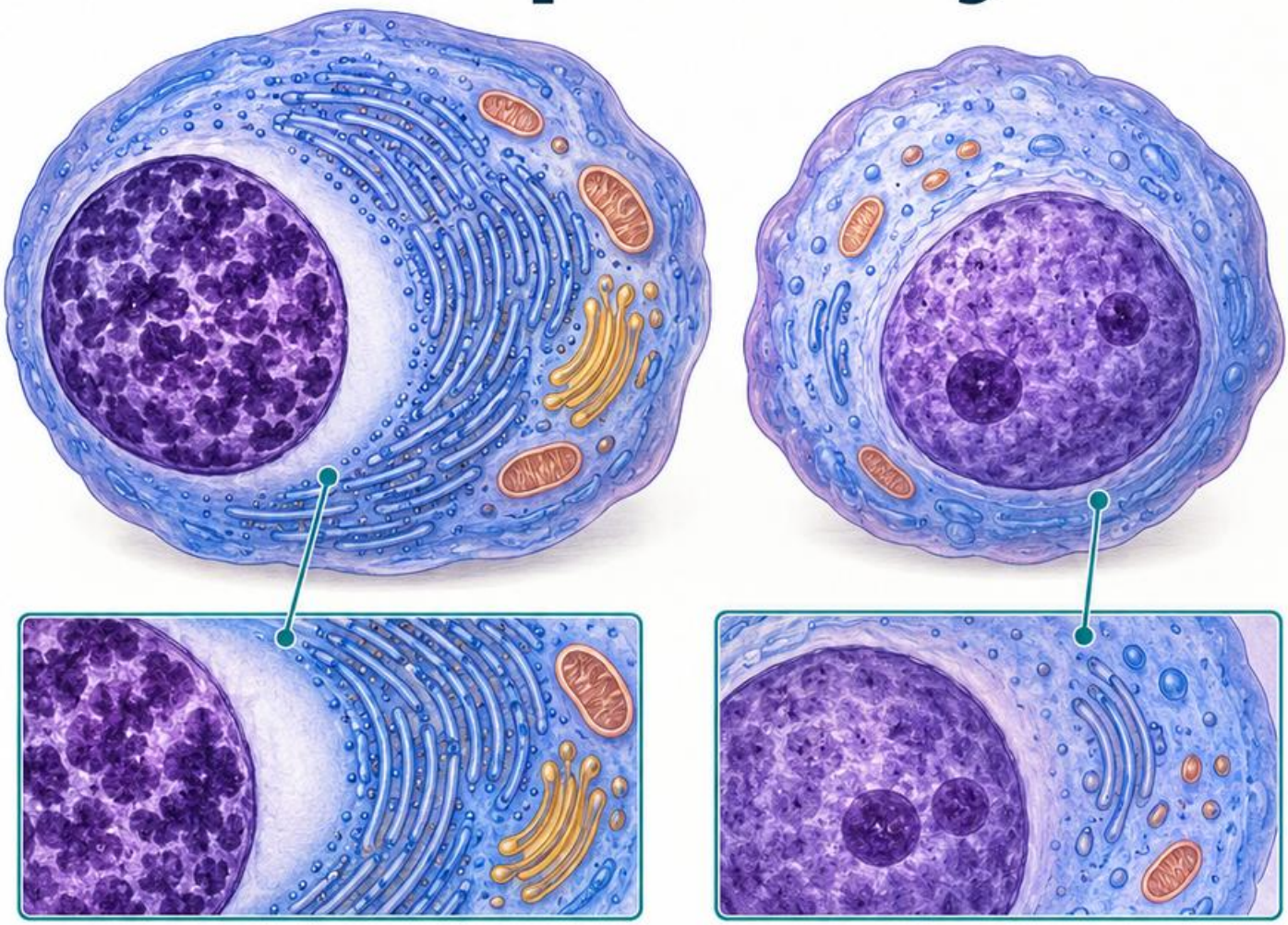



Obraz

Ekscentryczne jądro, zasadochłonna cytoplazma i przejaśnienie okołojądrowe. Dojrzała chromatyna może tworzyć grube skupienia.



Zmienność

Formy niedojrzałe mogą mieć wyraźne jąderka i mniej charakterystyczną budowę.

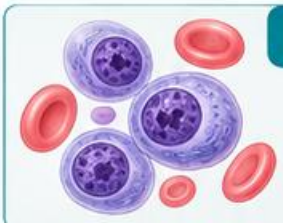

Korelacja

Komórki plazmatyczne we krwi wymagają oceny w kontekście liczby, obrazu pozostałych komórek i badań białek.

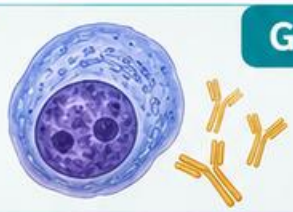

Granica

Sam wygląd nie rozstrzyga reaktywności ani klonalności. Potwierdzenie wymaga odpowiednich badań immunologicznych i hematologicznych.

Schemat dydaktyczny • Źródła: [1–5]

MDS: linia czerwonokrwinkowa

Krew obwodowa

Makrocytoza i zróżnicowanie kształtu mogą towarzyszyć zaburzeniom krwiotworzenia, lecz są nieswoiste.



Szpik

Nieprawidłowości jądra prekursorów erytroidalnych ocenia się w odpowiednim materiale i barwieniu.

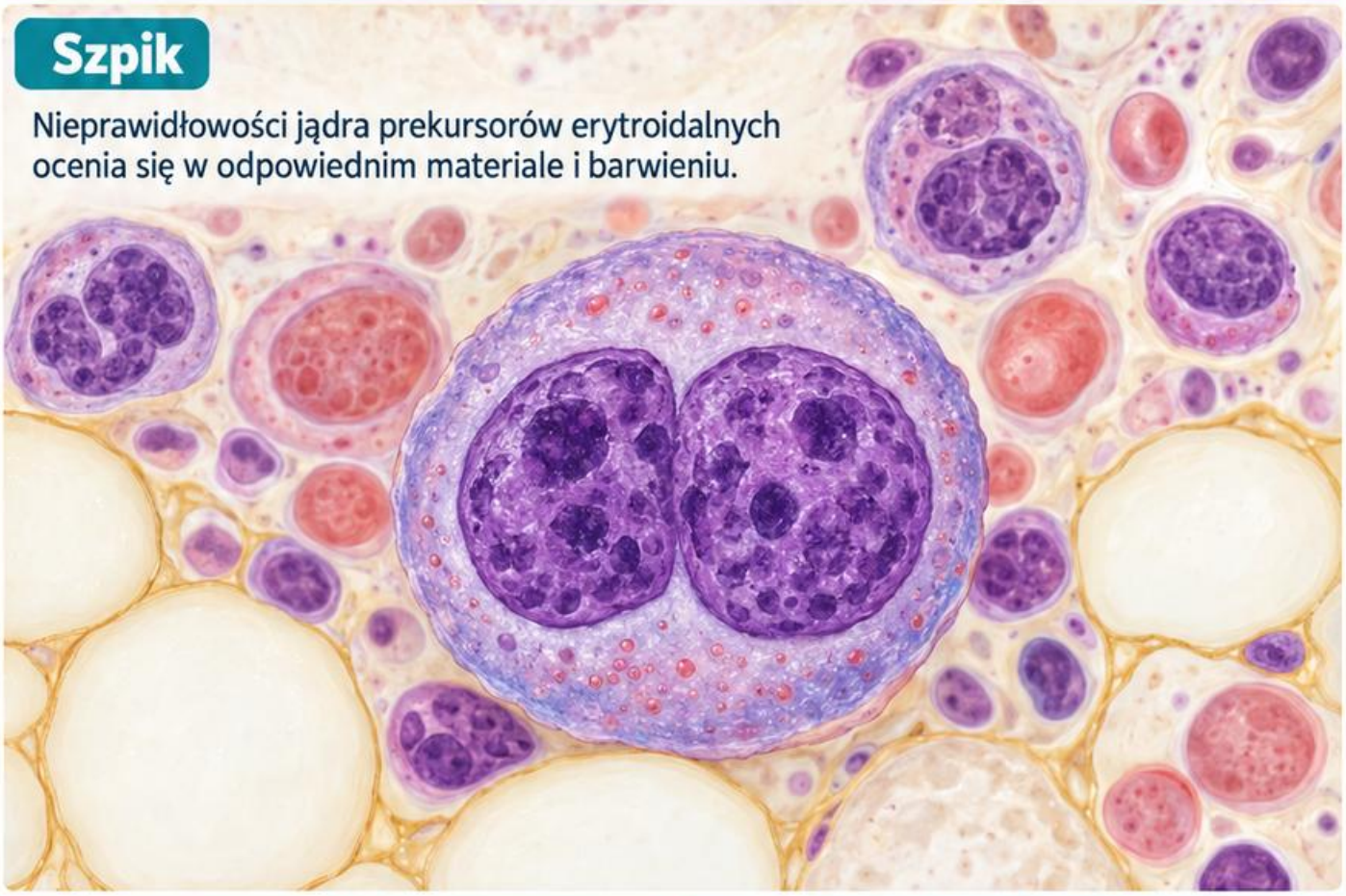

Pułapka

Niedobory, leki i inne stany mogą naśladować dysplazję. Nie rozpoznawaj MDS na podstawie samego zwiększonego MCV.

Weryfikacja

Znaczenie ma utrwalona cytopenia, wieloliniowość zmian oraz korelacja z cytogenetyką i badaniami molekularnymi.

Schemat dydaktyczny • Źródła: [1–5]

MDS: granulopoeza

Obraz

Hipogramulacja i nieprawidłowa segmentacja mogą wskazywać na dysgranulopoeżę. Przykładem jest jądro pseudo-Pelgera–Huëta.



Porównanie

Zestaw podejrzaną komórkę z prawidłowym neutrofilem w tym samym preparacie.

Prawidłowy neutrofil segmentowany, ziarnisty

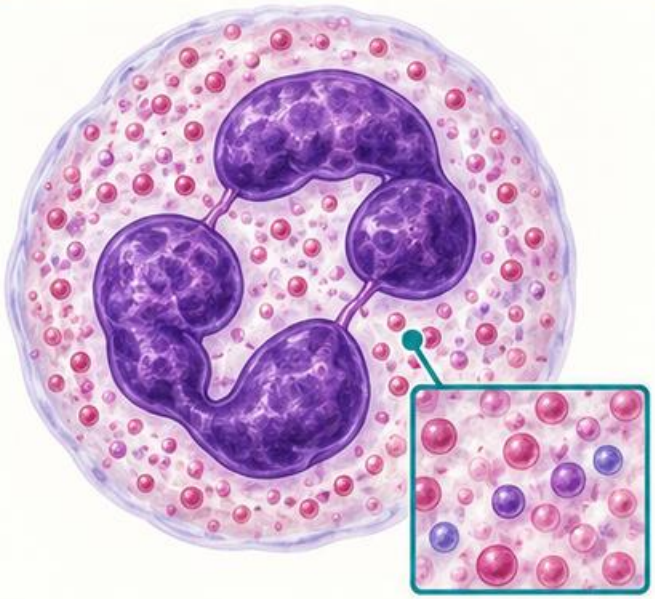

Neutrofil pseudo-Pelgera–Huëta (dwupłatowy, hipogranularny)

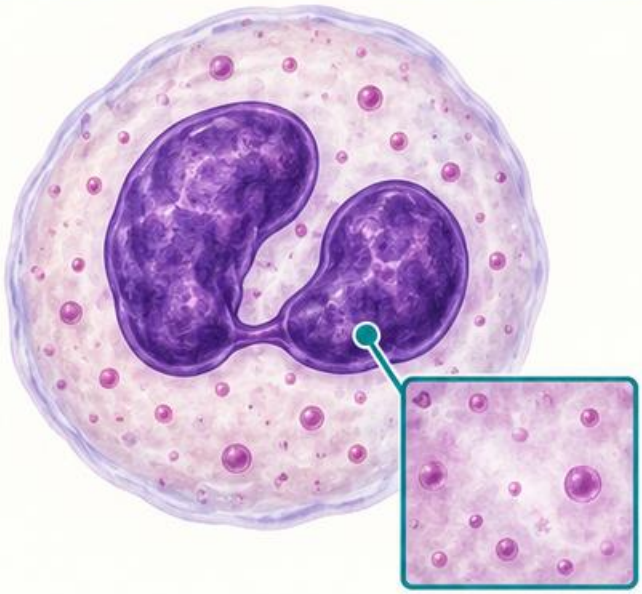

Pułapka

Podobne zmiany występują również po lekach i w innych stanach. Słabe barwienie może pozornie usuwać ziarnistości.



Wniosek

Opisuj cechy i ich zakres. Do rozpoznania MDS potrzebne są kryteria obejmujące więcej niż pojedynczy obraz komórkowy.



Schemat dydaktyczny • Źródła: [1–5]

MDS: płytki i megakariocyty

Krew obwodowa

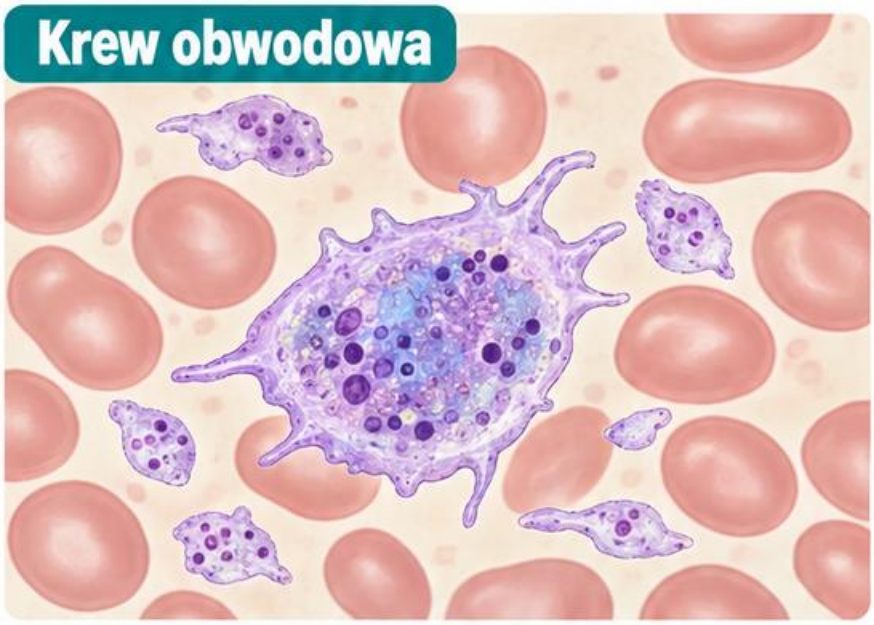

Płytki olbrzymie i nieprawidłowa ziarnistość mogą towarzyszyć dysplazji, ale nie są dla niej swoiste.

Porównanie

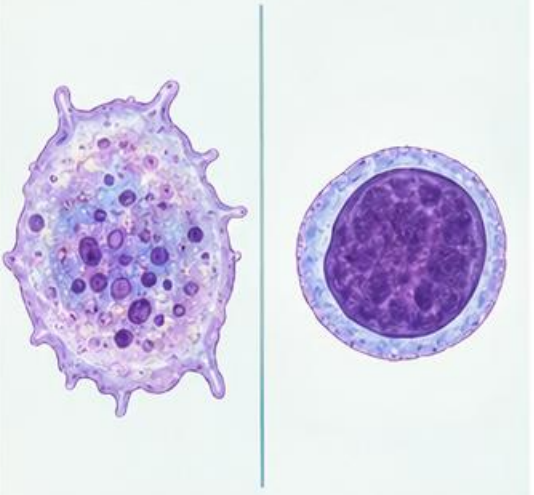

Nie myl olbrzymiej płytki z małym limfocytem; płytka nie ma jądra.

Szpik

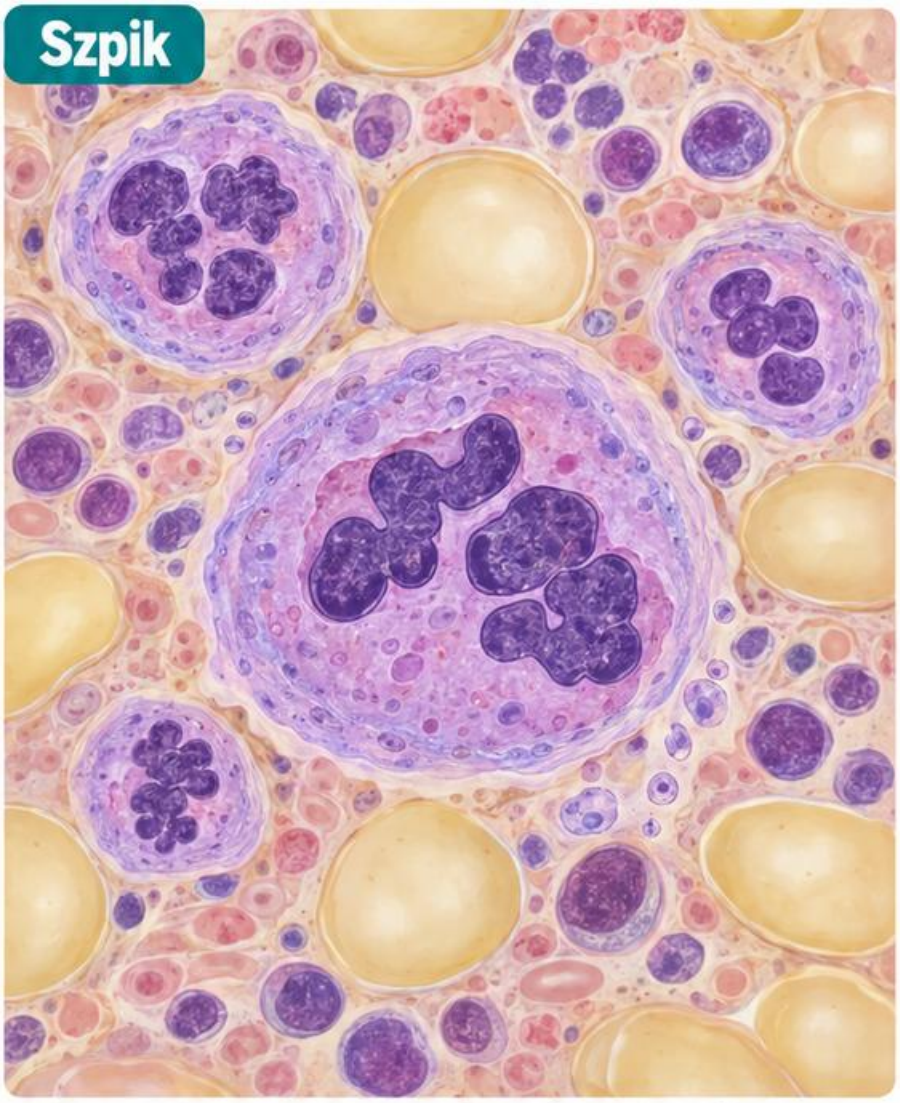

Mikromegakariocyty i nieprawidłowości płatowości jądra ocenia się w materiale szpikowym.

Weryfikacja



Połącz liczbę płytek, flagi,

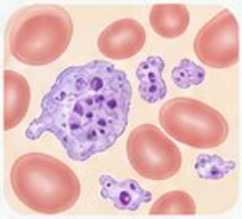

rozmaz i obraz innych linii.



Wcześniej sprawdź, czy agregaty nie zaniżają wyniku analizatora.

Schemat dydaktyczny • Źródła: [1–5]

Cytopenia i dysplazja: związek

Dwie osie

Cytopenia opisuje liczbę komórek, dysplazja — ich nieprawidłową budowę. Mogą współistnieć, ale jedno nie dowodzi drugiego.

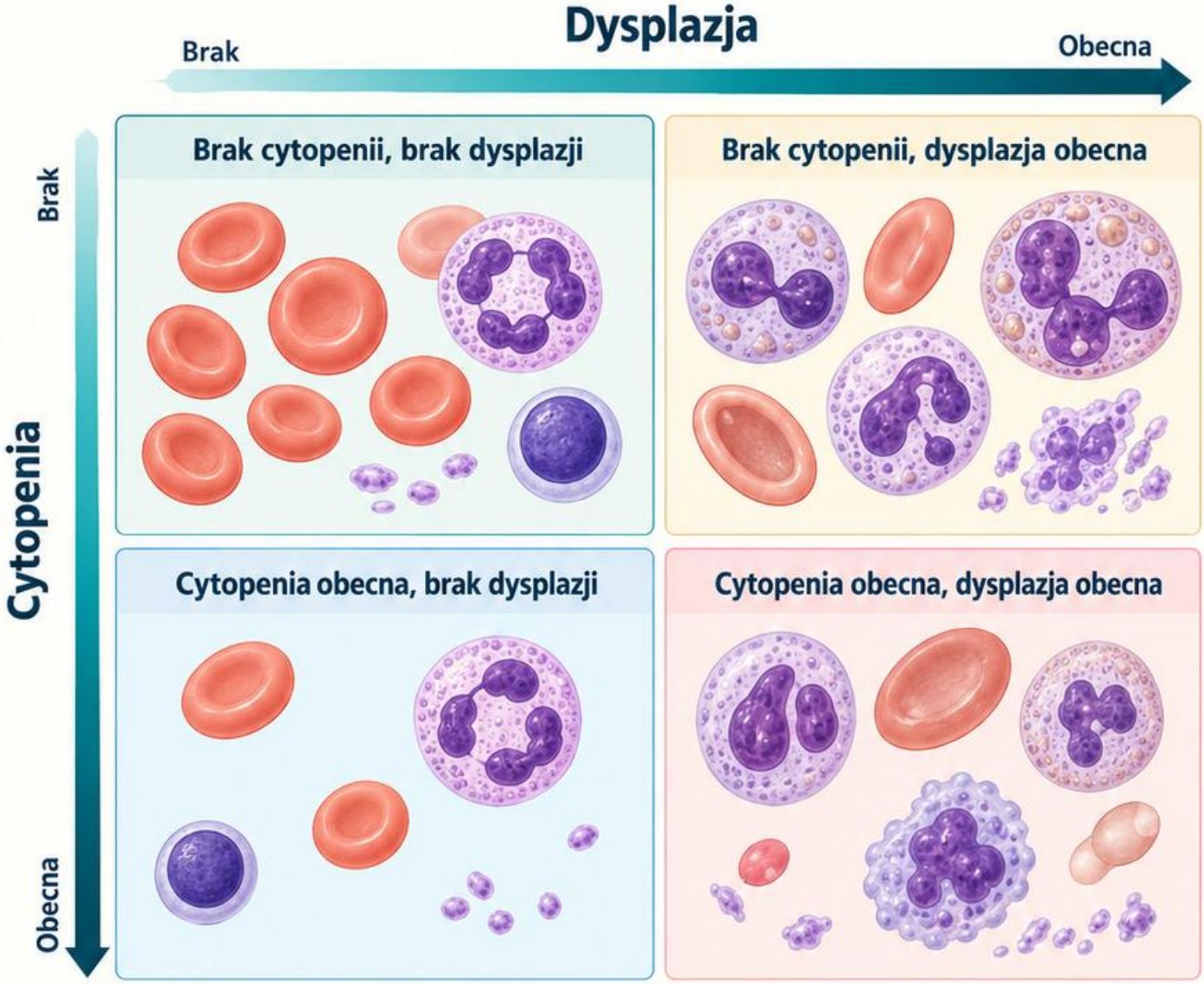

Sprawdź tło

Jakość próbki, niedobory, leki, zakażenie i historia leczenia wpływają na interpretację.

Klonalność

Wynik genetyczny interpretuje się z obrazem klinicznym. Samo wykrycie mutacji nie przesądza o rozpoznaniu MDS.

Dobra dokumentacja

Zapisz linie objęte zmianami, czas utrzymywania się cytopenii i konkretne cechy morfologiczne.

Schemat dydaktyczny • Źródła: [1–5]

Nowotwory mieloproliferacyjne

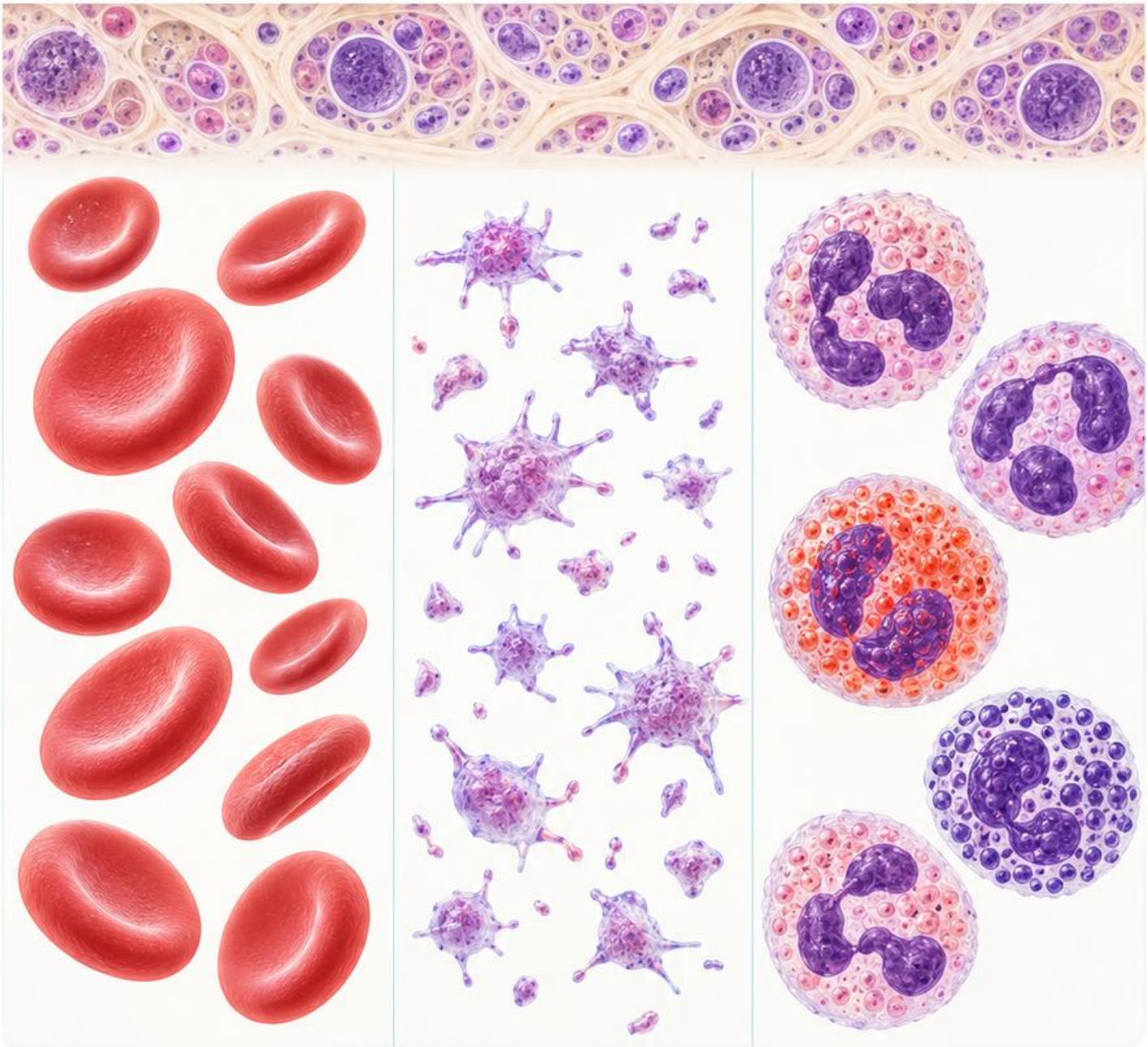

Wzorce

Erytrocytoza, nadpłytkowość lub leukocytoza mogą wskazywać kierunek dalszej oceny.

Różnicowanie

Przyczyny wtórne i odczynowe mogą tworzyć podobne wyniki. Zmieniona liczba komórek nie określa rodzaju nowotworu.

Korelacja

Oceń pozostałe linie, rozmaz, historię wyniku oraz dane kliniczne. Zwróć uwagę na bazofilię i obraz leukoerytroblastyczny.

Potwierdzenie

Klasyfikacja łączy badania molekularne z odpowiednimi kryteriami, niekiedy również z obrazem szpiku.

Schemat dydaktyczny • Źródła: [1–5]

Obraz leukoerytroblastyczny

Definicja obrazu

W krwi obwodowej współistnieją niedojrzałe komórki granulocytarne i jądrzaste komórki erytroidalne.

Dodatkowe wskazówki

Dakriocyty i nieprawidłowości płytek mogą wzmacniać podejrzenie zaburzenia architektury szpiku.

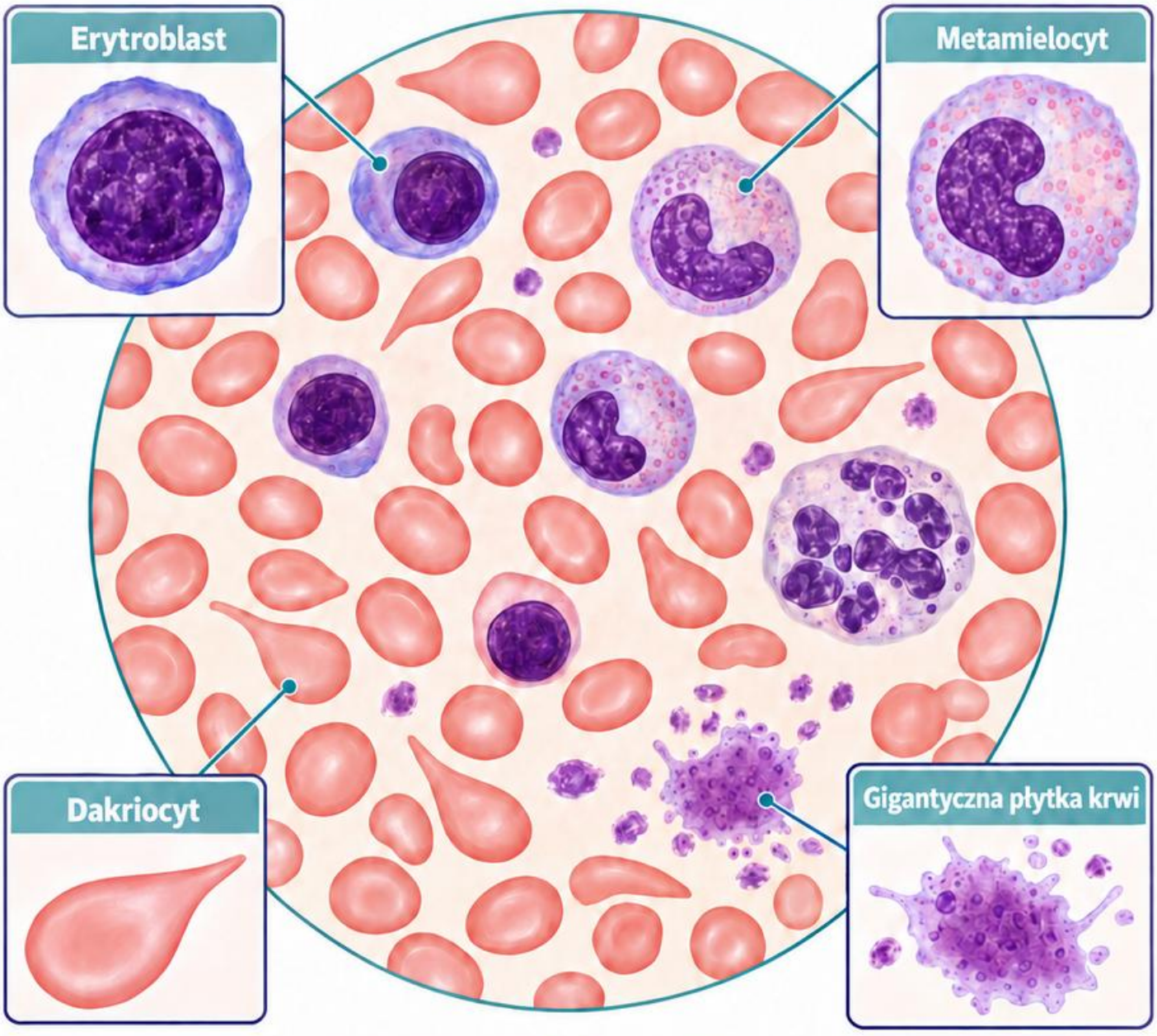

Ograniczenie

Obraz ma różne przyczyny, między innymi nacieczenie, włóknienie i silny stres krwiotwórczy. Nie jest samodzielną nazwą choroby.

Praktyka

Odróżnij erytroblast od limfocytu, sprawdź sposób liczenia leukocytów i przekaż opis do weryfikacji.

Schemat dydaktyczny • Źródła: [1–5]

Immunofenotypowanie: pytanie o linię

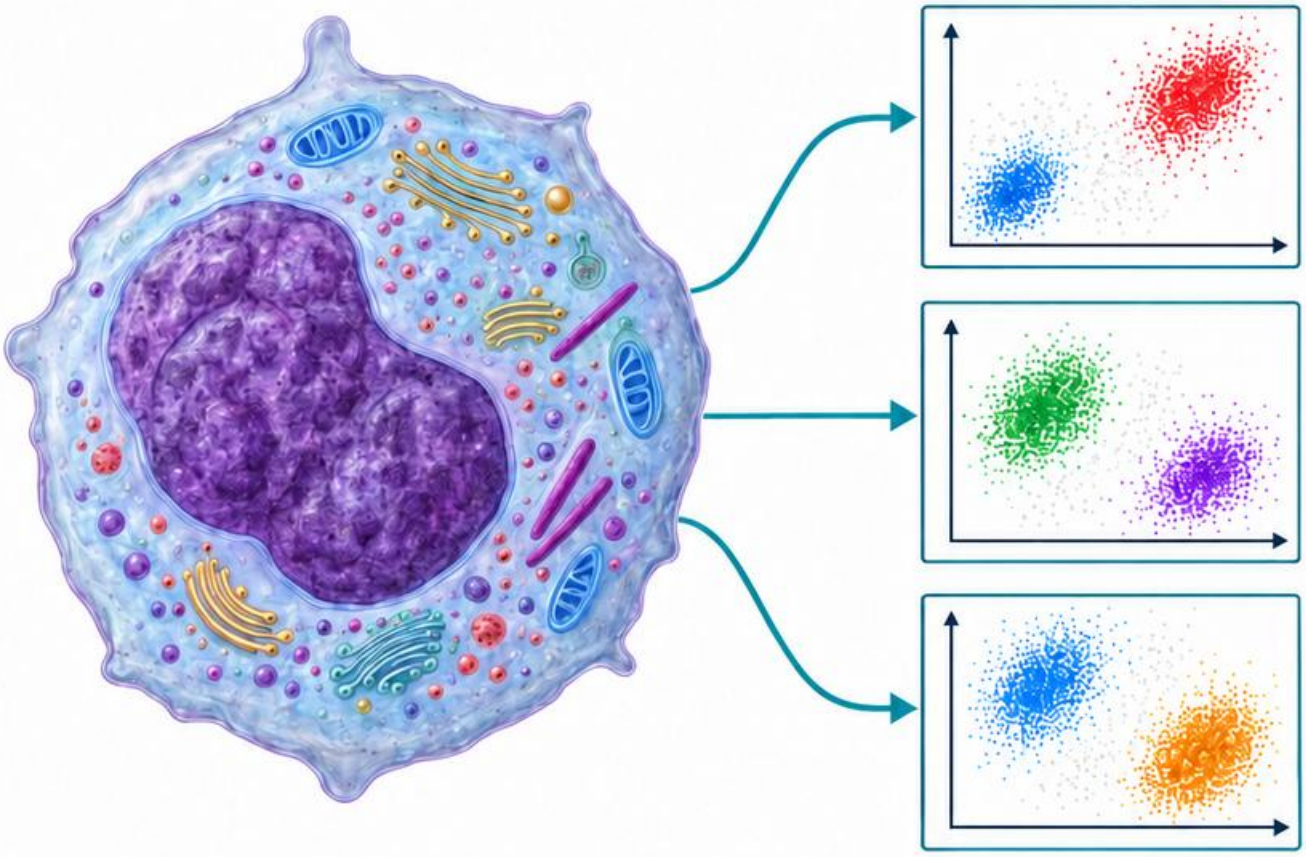

Cel

Zestaw markerów pomaga ustalić pochodzenie i stopień dojrzewania nieprawidłowych komórek.

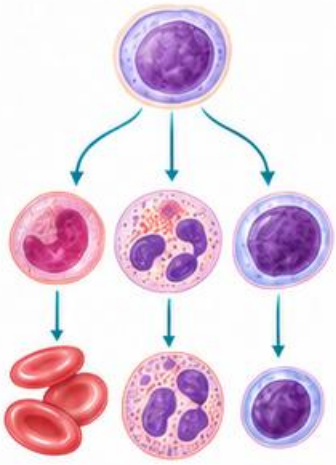

Materiał

Znaczenie mają właściwe pobranie, żywotność i reprezentatywność próbki. Wymagania zależą od zwalidowanego badania.

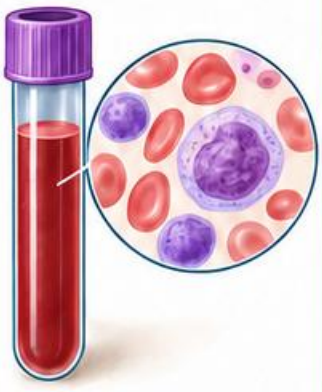

Interpretacja

Ocenia się wzorzec wielu markerów w konkretnej populacji, a nie pojedynczy dodatni sygnał.

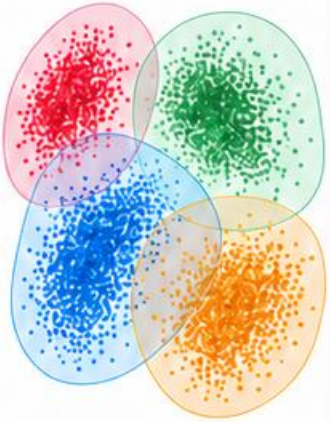

Połącz z rozmazem

Niezgodność morfologii i cytometrii wymaga wyjaśnienia: sprawdź identyfikację, jakość, dobór populacji i reprezentację podejrzanych komórek.

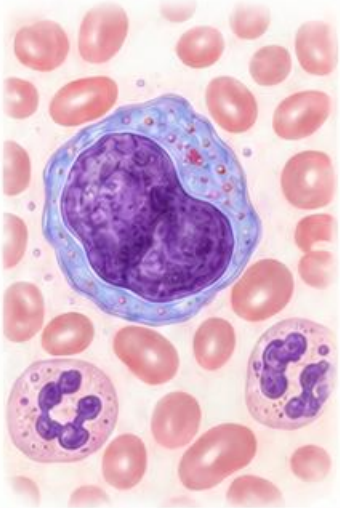

Schemat dydaktyczny • Źródła: [1–5]

Genetyka: pytanie o klasyfikację

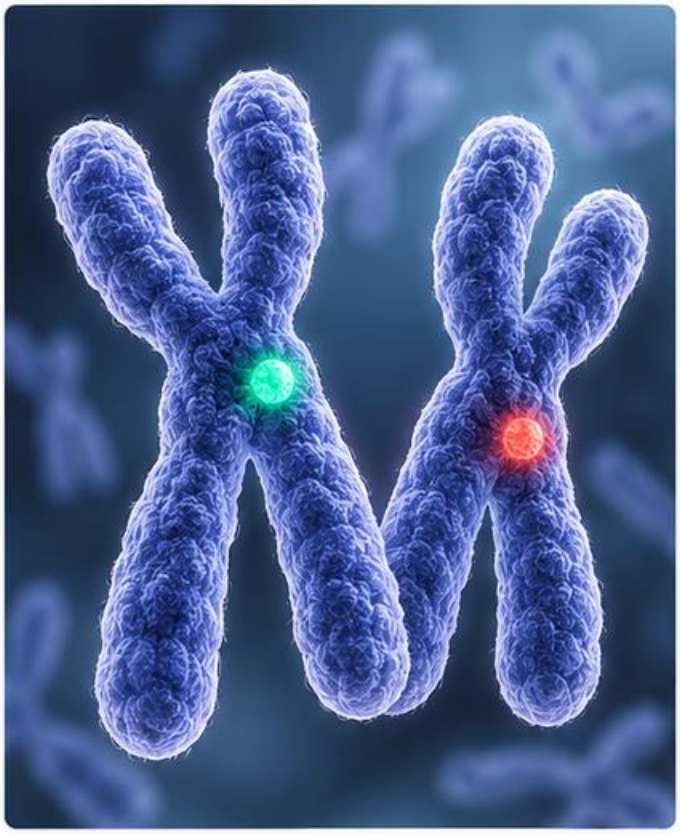



Cytogenetyka

Pokazuje zmiany chromosomowe w zakresie możliwości zastosowanej metody.

Badania molekularne

Wykrywają określone rearanżacje lub warianty genów; wynik ujemny dotyczy zakresu danego testu.

Przykłady pytań

Czy obecna jest fuzja PML::RARA? Czy stwierdzono BCR::ABL1? To odmienne cele diagnostyczne.

Wniosek

Wynik genetyczny łączy się z morfologią i immunofenotypem. Dokumentuj nazwę metody, badany cel i ograniczenia, zamiast utożsamiać wszystkie badania genetyczne.

Schemat dydaktyczny • Źródła: [1–5]

Kiedy wynik wymaga pilnej weryfikacji?

Nieprawidłowy promielocyt – pilna weryfikacja

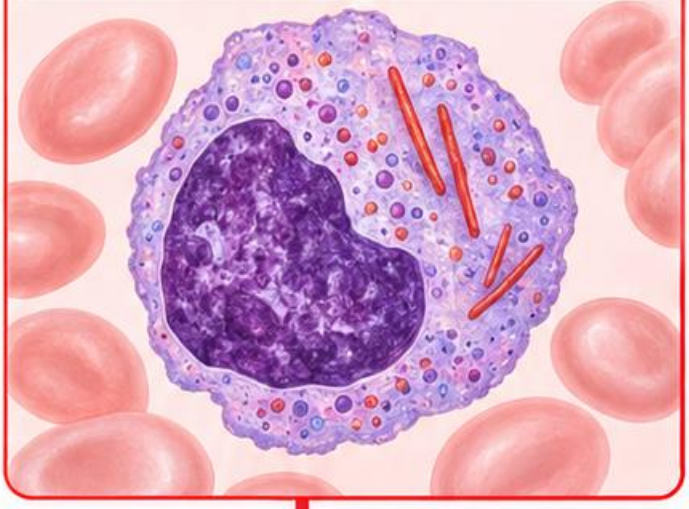

Podejrzany blast – szybka ocena

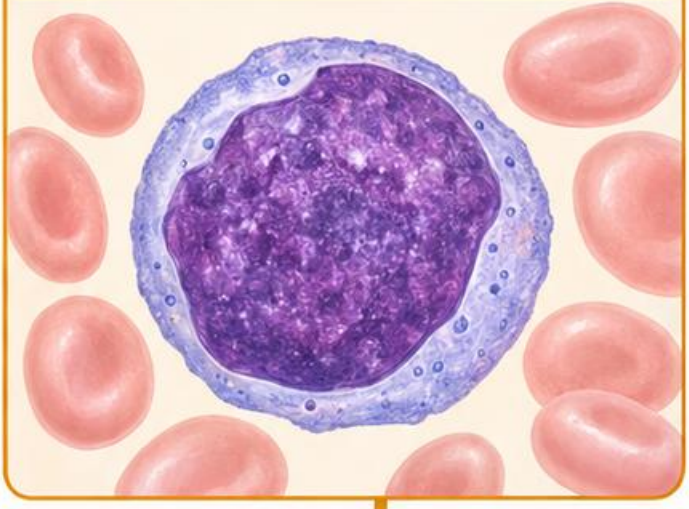



Sygnały

Podejrzane blasty, nieprawidłowe promielocyty, nowe istotne cytopenie lub gwałtowna zmiana obrazu wymagają szybkiej oceny.

Priorytet

Podejrzenie APL i współistniejących zaburzeń krzepnięcia traktuje się jako szczególnie pilne.

Przekaz

Podaj identyfikację próbki, opis komórek, istotne wyniki i informację, komu oraz kiedy je przekazano.

Procedura

Stosuj lokalne progi alarmowe i ścieżkę kontaktu. Atlas nie ustanawia uniwersalnych wartości krytycznych ani samodzielnej decyzji terapeutycznej.

Schemat dydaktyczny • Źródła: [1–5]

Dwa przypadki porównawcze



Przypadek fikcyjny A

Anna, 46 lat, Kraków: nowa cytopenia i podejrzane komórki z delikatną chromatyną.

Wniosek: opisz blasty i pilnie skieruj do potwierdzenia linii.

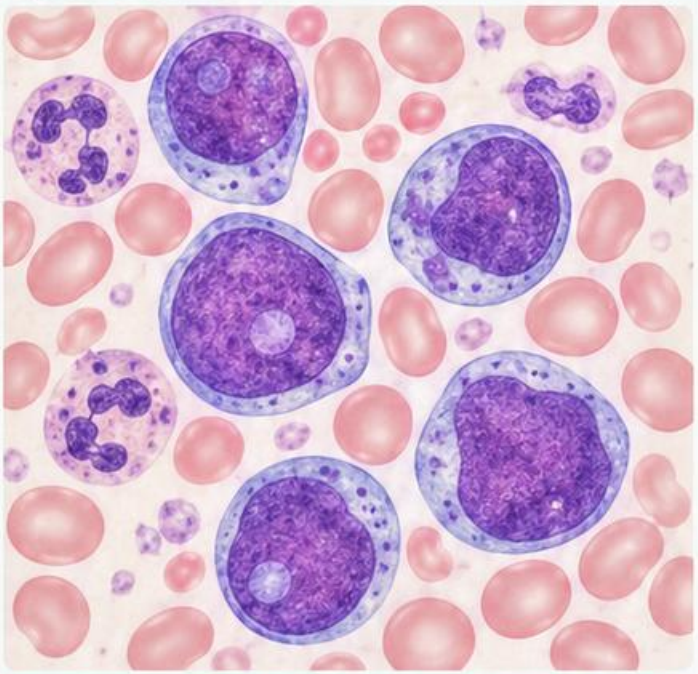

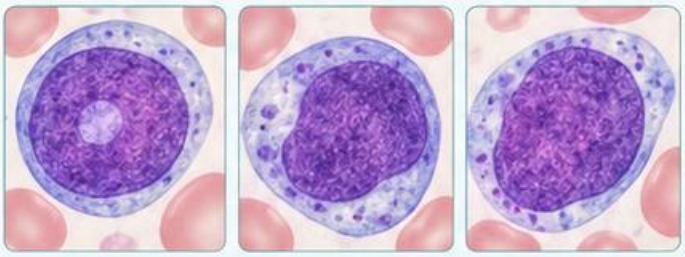



Przypadek fikcyjny B

Piotr, 69 lat, Poznań: utrwalona limfocytoza i małe podobne limfocyty.

Wniosek: sprawdź liczbę bezwzględną i immunofenotyp.

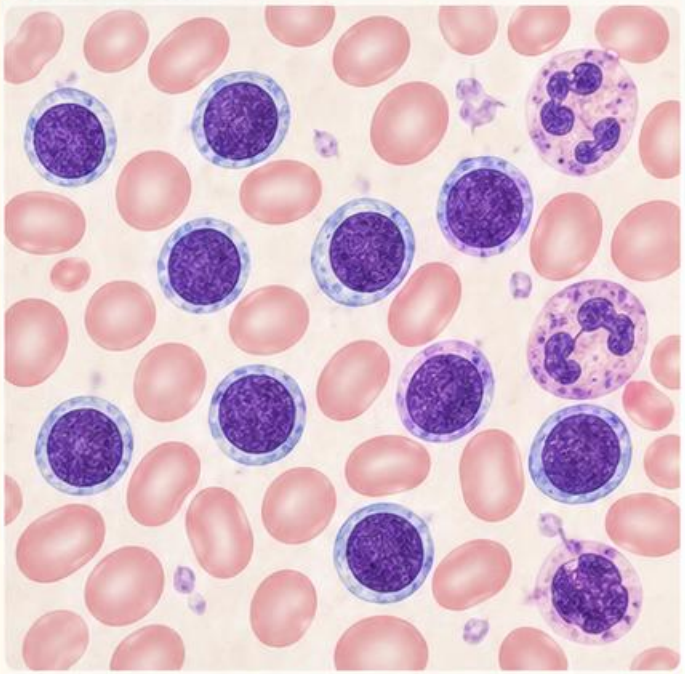

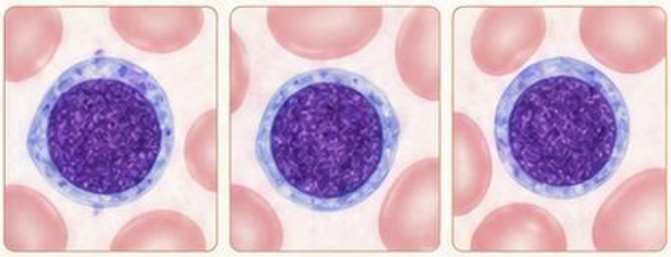

Wspólna zasada

Obraz kieruje weryfikacją. W żadnym przypadku nazwa nowotworu nie wynika z samej ilustracji.



Schemat dydaktyczny • Źródła: [1–5]

Lista kontrolna rozmazu onkologicznego

Materiał

Identyfikacja zgodna? Preparat odpowiedniej jakości? Obraz potwierdzony w kilku polach?

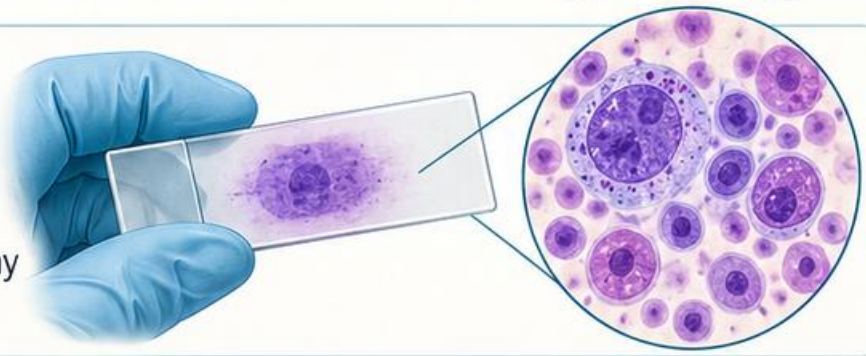

Komórka i populacja

Opisano chromatynę, jąderka i cytoplazmę? Określono, które cechy się powtarzają?

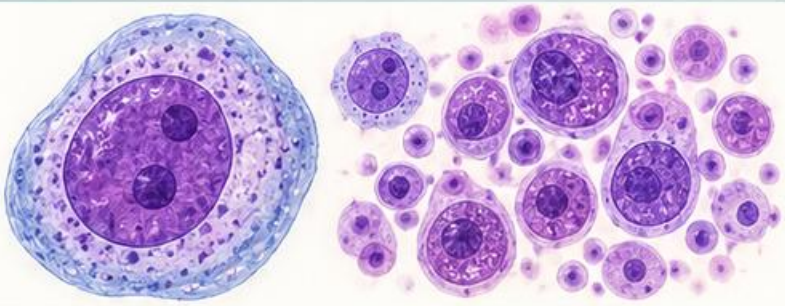

Korelacje

Sprawdzono liczby bezwzględne, pozostałe linie i wcześniejsze wyniki?

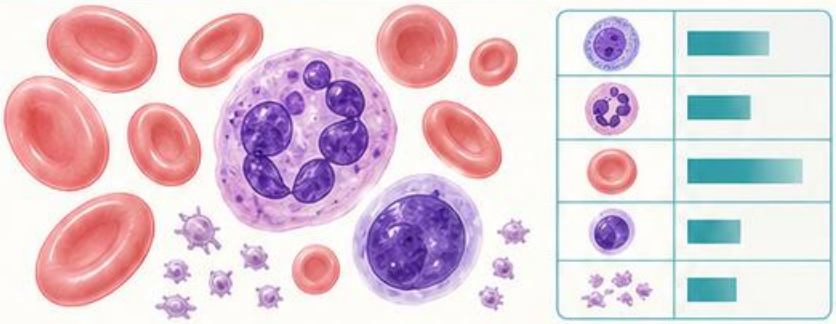

Potwierdzenie

Wskazano właściwy kierunek weryfikacji? Sygnał pilny przekazano i udokumentowano?

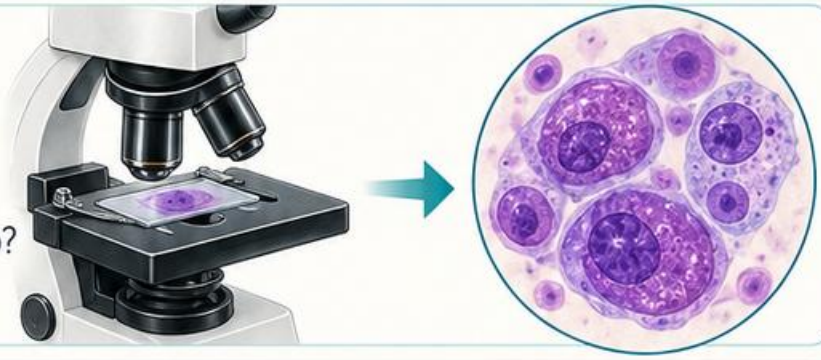

Zamknięcie

Oddziel obserwację od interpretacji. Zachowaj materiał i dokumentację zgodnie z procedurą pracowni.



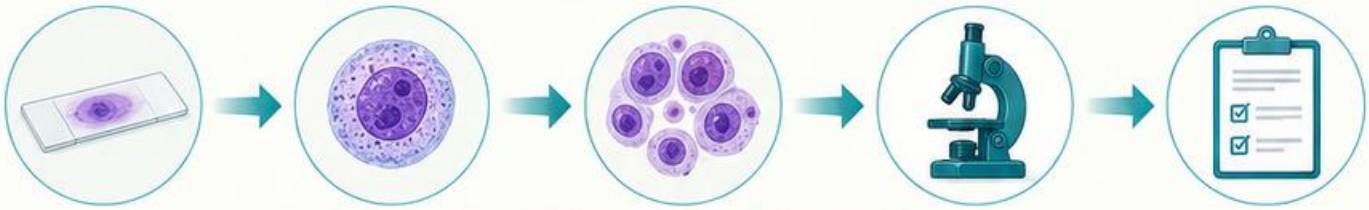

Schemat dydaktyczny • Źródła: [1–5]

Źródła i zakres



1 [1] CAP. Hematology and Clinical Microscopy Glossary.
documents.cap.org/documents/cap-hematology-and-clinical-microscopy-glossary.pdf

2 [2] Arber i wsp. ICC, Blood 2022.
doi.org/10.1182/blood.2022015850

3 [3] Döhner i wsp. ELN, Blood 2022.
doi.org/10.1182/blood.2022016867

4 [4] ASH Image Bank: atlasy morfologiczne.
imagebank.hematology.org

5 [5] NCI. Hairy Cell Leukemia PDQ.
cancer.gov/types/leukemia/hp/hairy-cell-treatment-pdq

6 [6] GECH. Atlas cytologiczny: chłoniak grudkowy.
atlas.gechem.org

Stan opracowania: 28.10.2026. Schematy autorskie, bez kopiowania mikrofotografii.