Przewodnik po rozpoznawaniu obrazów mikroskopowych

Rozmaz krwi • Osad moczu • Podobne elementy

15 zadań różnicujących z objaśnieniami

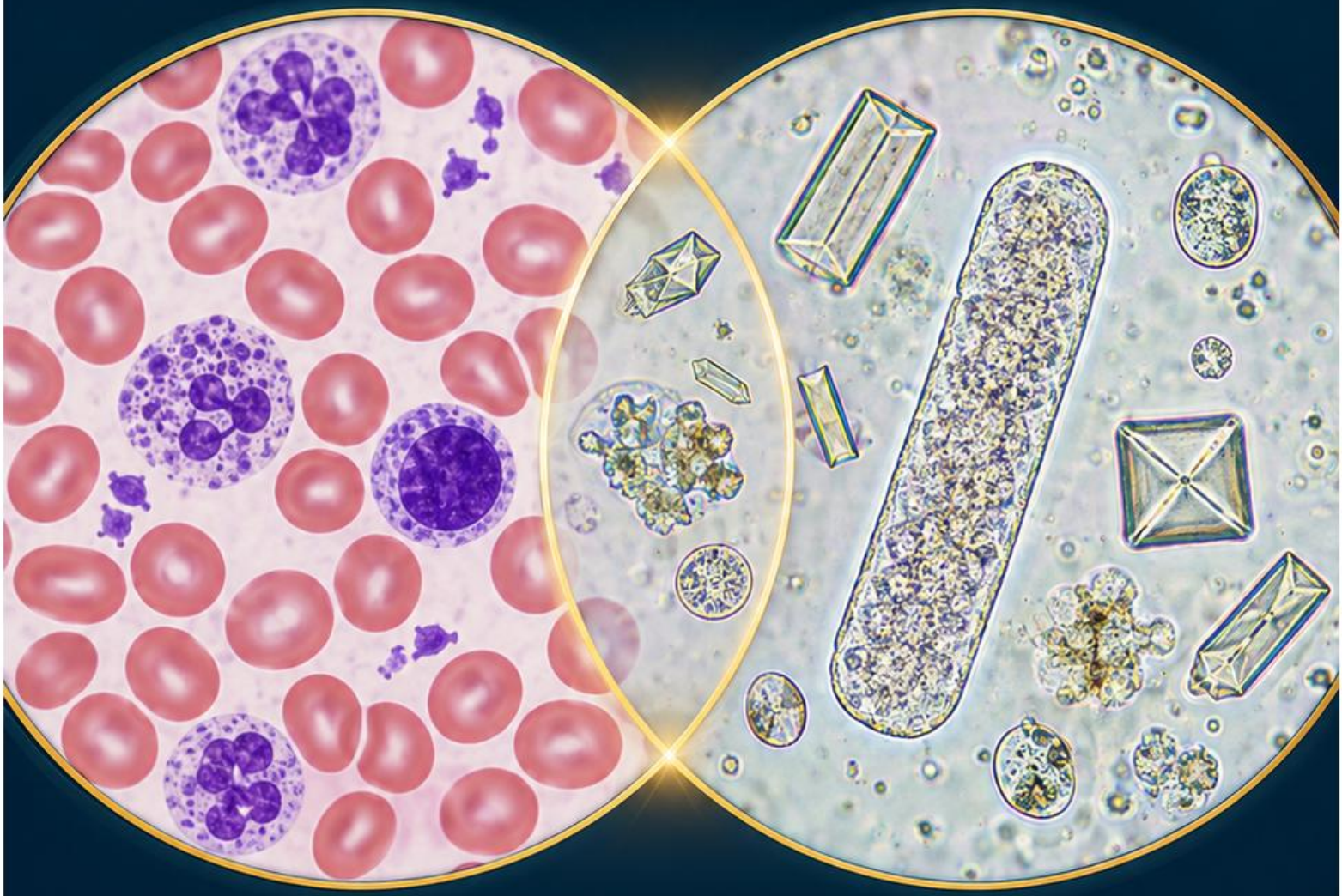

Porównuj. Różnicuj.

Ostoja

Metoda porównania: pięć cech

Porównuj elementy w tej samej skali i podobnych warunkach preparatu. Duży obraz bez odniesienia wielkości może wprowadzać w błąd.

Sprawdź kolejno: wielkość, obrys, wnętrze, układ i otoczenie. Zmiana ogniskowania pomaga odróżnić strukturę od nakładających się elementów.

Opisuj to, co widzisz: „okrągły, bez jądra, z przejaśnieniem", zanim nazwiesz obiekt. Wybierz cechę rozstrzygającą porównanie.

Błąd częsty: identyfikacja po jednej podobnej plamie. Szukaj kilku zgodnych cech i porównuj kolejne pola.

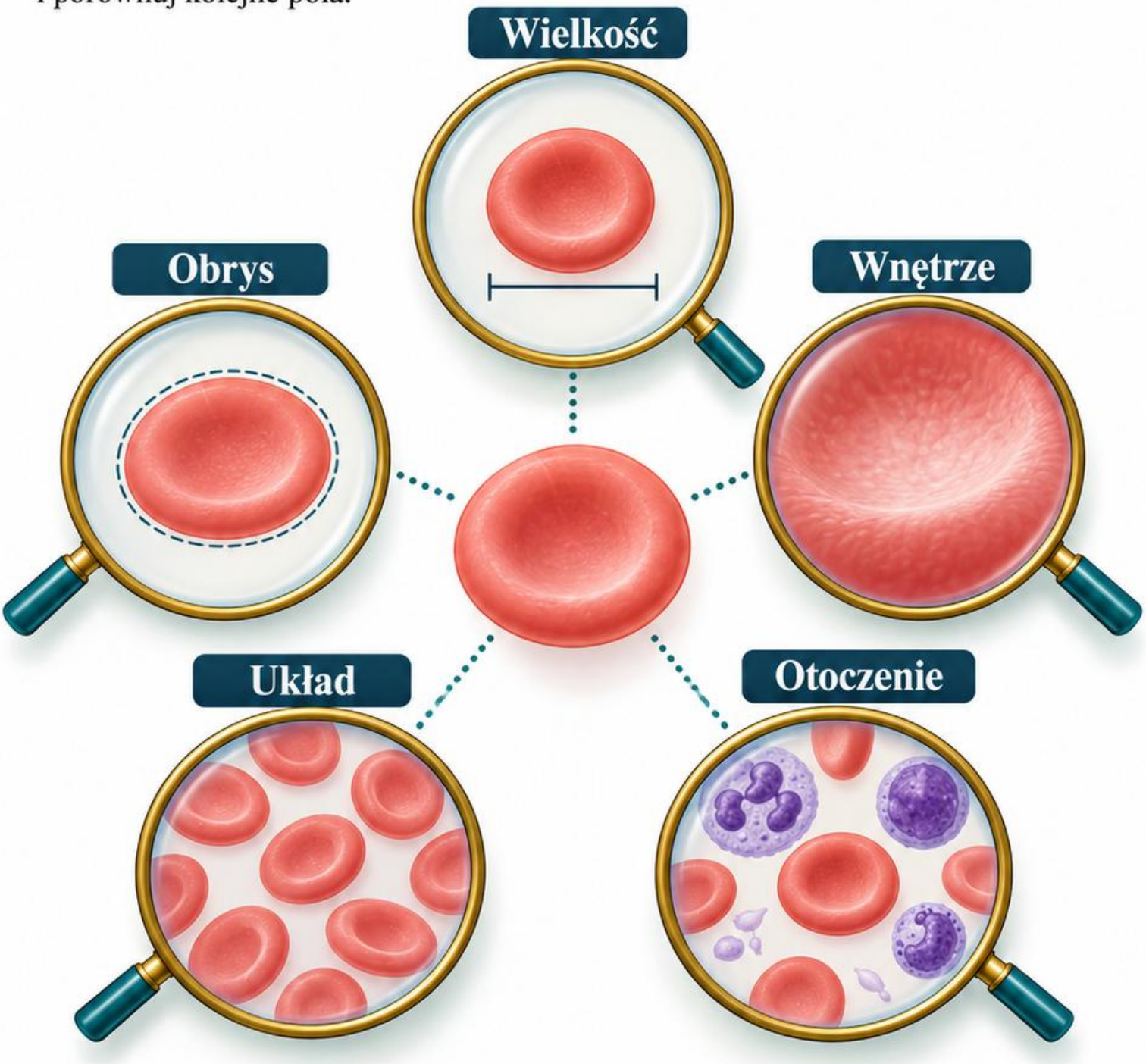

Materiał edukacyjny; ilustracje są schematami, nie mikrofotografiami. Zadania są fikcyjne. Identyfikację w praktyce potwierdzaj zgodnie z procedurą pracowni.

Źródła: [B3] [B11]

Rozmaz krwi: wybierz właściwą strefę

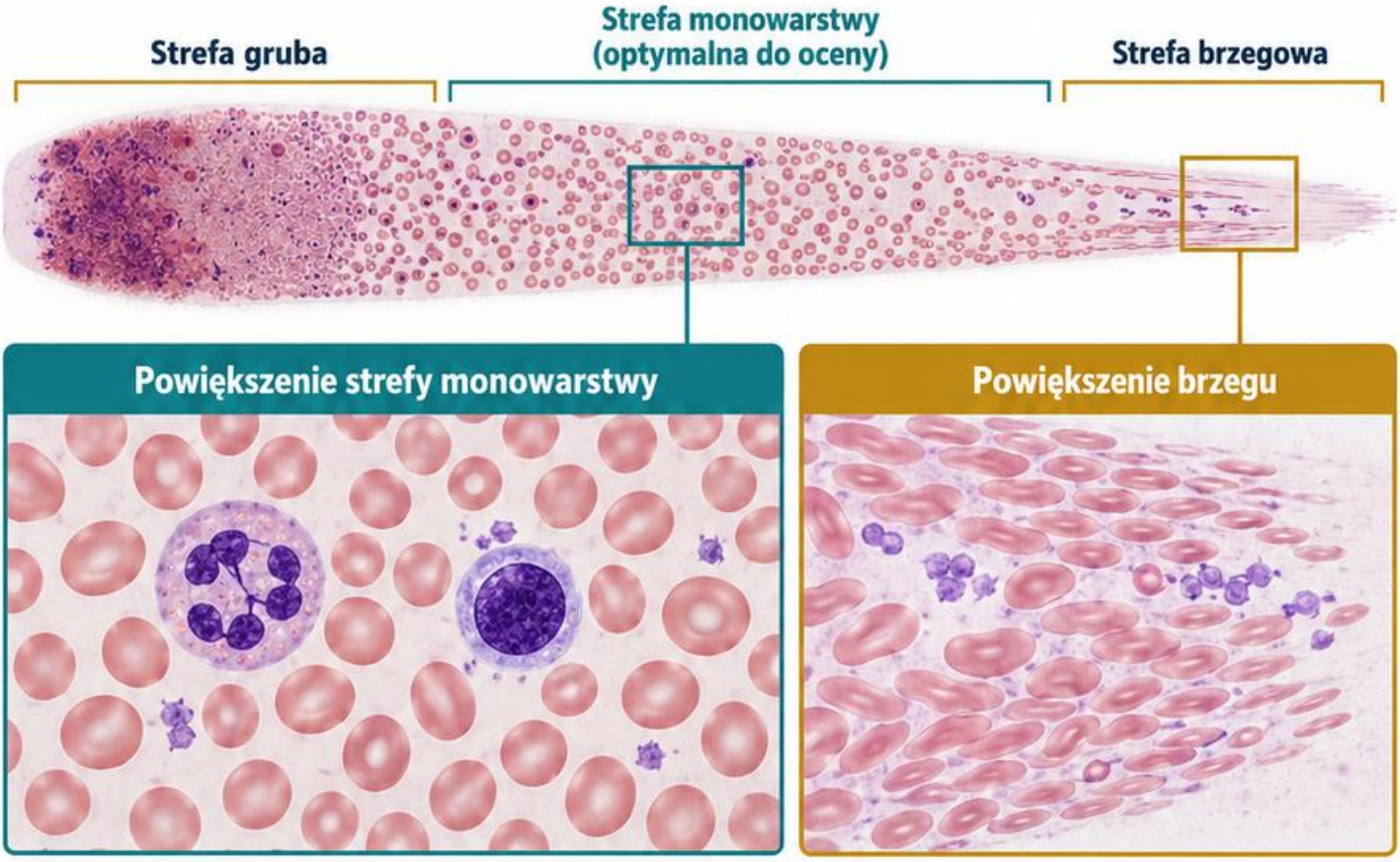

Erytrocyty



Erytrocyty porównuj między sobą; niewielki limfocyt może stanowić orientacyjny punkt odniesienia, nie dokładną linijkę.

Leukocyty

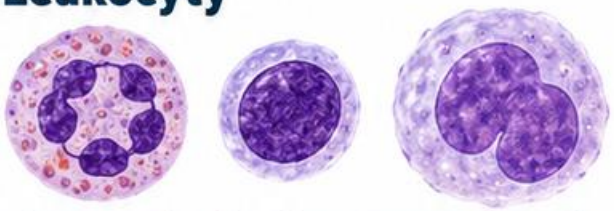

Leukocyt ma jądro; dojrzały erytrocyt go nie posiada. Ziarnistości i barwa cytoplazmy wymagają właściwego barwienia.

Płytki krwi

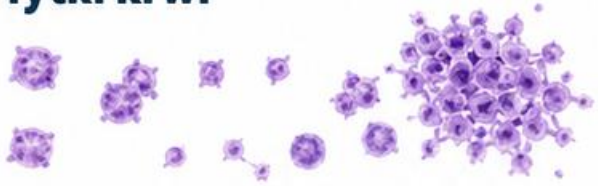

Płytki są znacznie mniejsze, lecz duże płytki i agregaty mogą utrudniać automatyczne liczenie.

Wpływ grubej warstwy

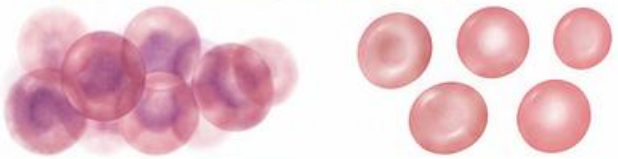

W strefie grubej obraz jest zniekształcony.

W strefie monowarstwy komórki są czytelne.

Punkt kontrolny

Oceniaj komórki w obszarze, gdzie ich szczegóły są czytelne i nie nakładają się masowo. Gruba warstwa zmienia pozorny obraz.

Nie przenoś wyglądu pojedynczej strefy na cały preparat.

Punkt kontrolny: obejrzyj także krawędzie w poszukiwaniu agregatów.

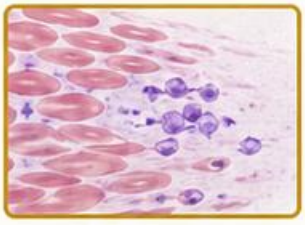

Źródła: [B11] [B10]

Podobne erytrocyty: wybierz cechę rozstrzygającą





Sferocyt: gęsty, okrągły obraz bez typowego przejaśnienia. **Komórka tarczowata:** ciemny środek otoczony jaśniejszym pierścieniem i ciemnym obrzeżem.

Schistocyt: fragment o ostrych kątach lub prostym brzegu. Nie nazywaj nim każdego małego, ciemnego erytrocytu.

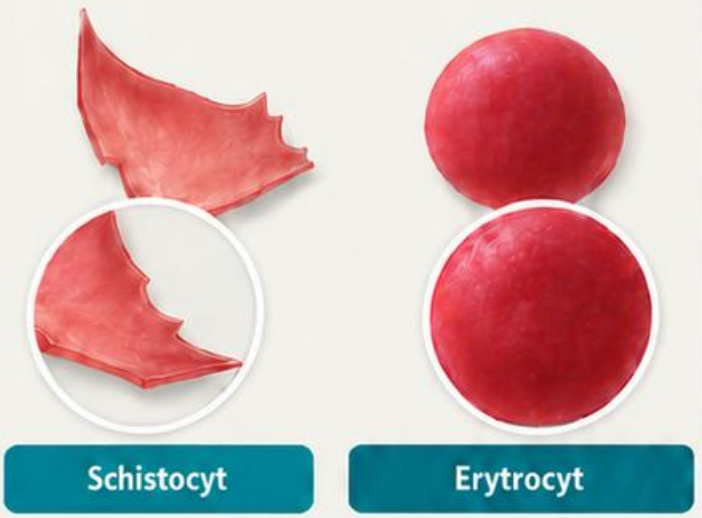



Rulonizacja tworzy regularne stosy; **aglutynacja** — nieregularne skupiska. Oceniaj układ, nie sam fakt kontaktu komórek.

Pułapka: gruby lub uszkodzony preparat może imitować niektóre cechy. Porównaj wiele komórek w odpowiedniej strefie.

Wniosek: morfologia wskazuje kierunek różnicowania; mechanizm potwierdza się z pozostałymi wynikami, a nie z samego rysunku.

Źródła: [B8] [B9] [B19] [B11]

Komórki osadu: wielkość i wnętrze

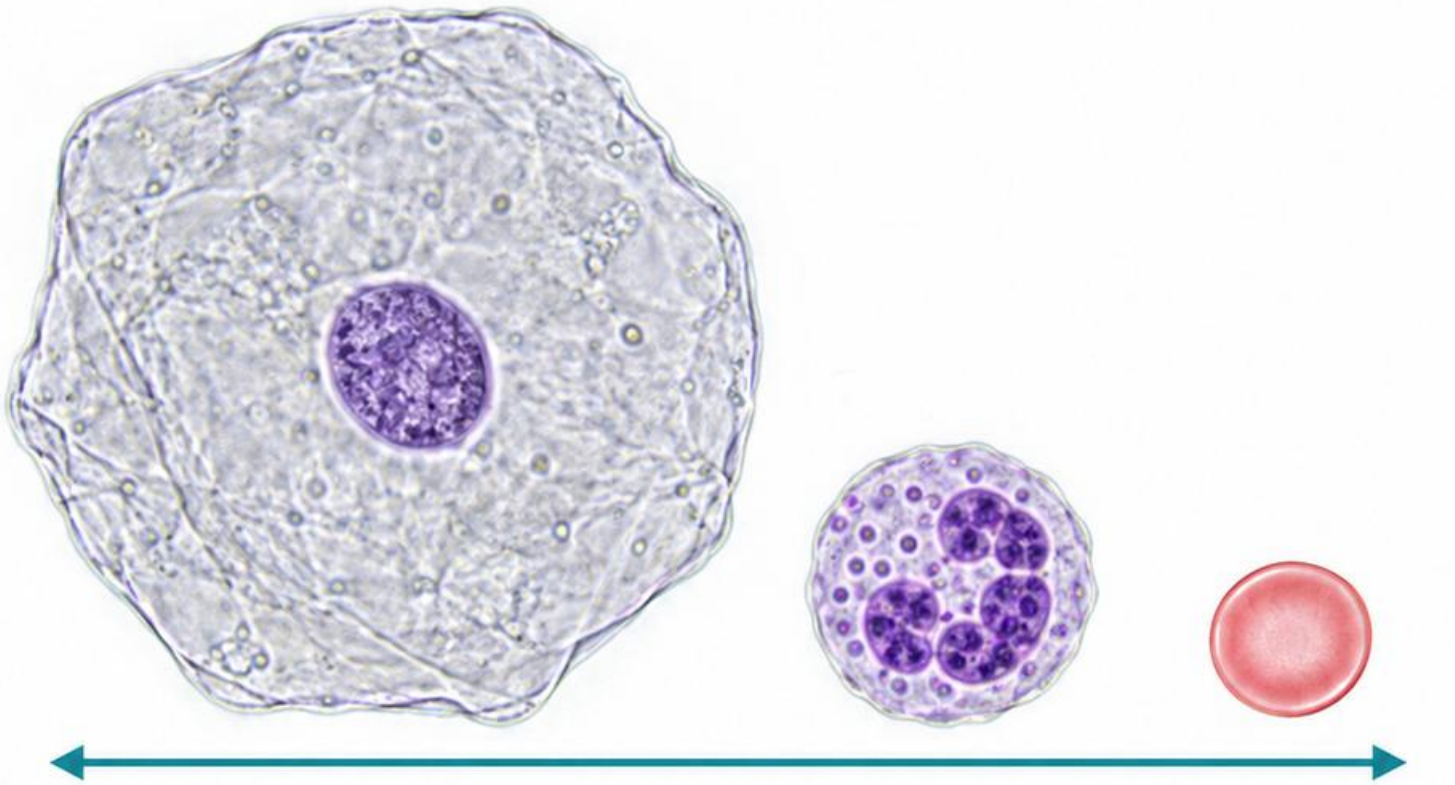

Nabłonek płaski | Leukocyt | Erytrocyt



Erytrocyty są małe i bezjądrzaste; ich wygląd zmienia się zależnie od warunków moczu. Nie oczekuj identyczności z rozmazem krwi.



Leukocyty są większe, z bardziej złożonym wnętrzem. Ziarnistość i jądro mogą być różnie widoczne w preparacie niebarwionym.

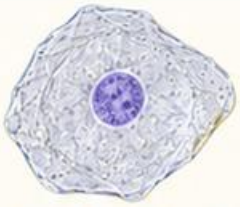

Nabłonki płaskie mają dużą powierzchnię i względnie małe jądro. Ich obecność interpretuj z jakością pobrania.

Pułapka: okrągły obiekt nie musi być komórką. Prześledź granicę, wnętrze i zmianę ostrości.

Wniosek: raportuj rodzaj i liczbę zgodnie z metodą; sama obserwacja jednego elementu nie stanowi rozpoznania klinicznego.

Źródła: [B3]

Wałeczki: najpierw matryca

Wałeczki powstają w kanalikach nerkowych i mają zarys związany z ich światłem. Rozpoznaj strukturę, zanim określisz jej zawartość.

Szkliste są delikatne i mało kontrastowe; ziarniste mają widoczną ziarnistość. Komórkowe zawierają rozpoznawalne elementy w matrycy.

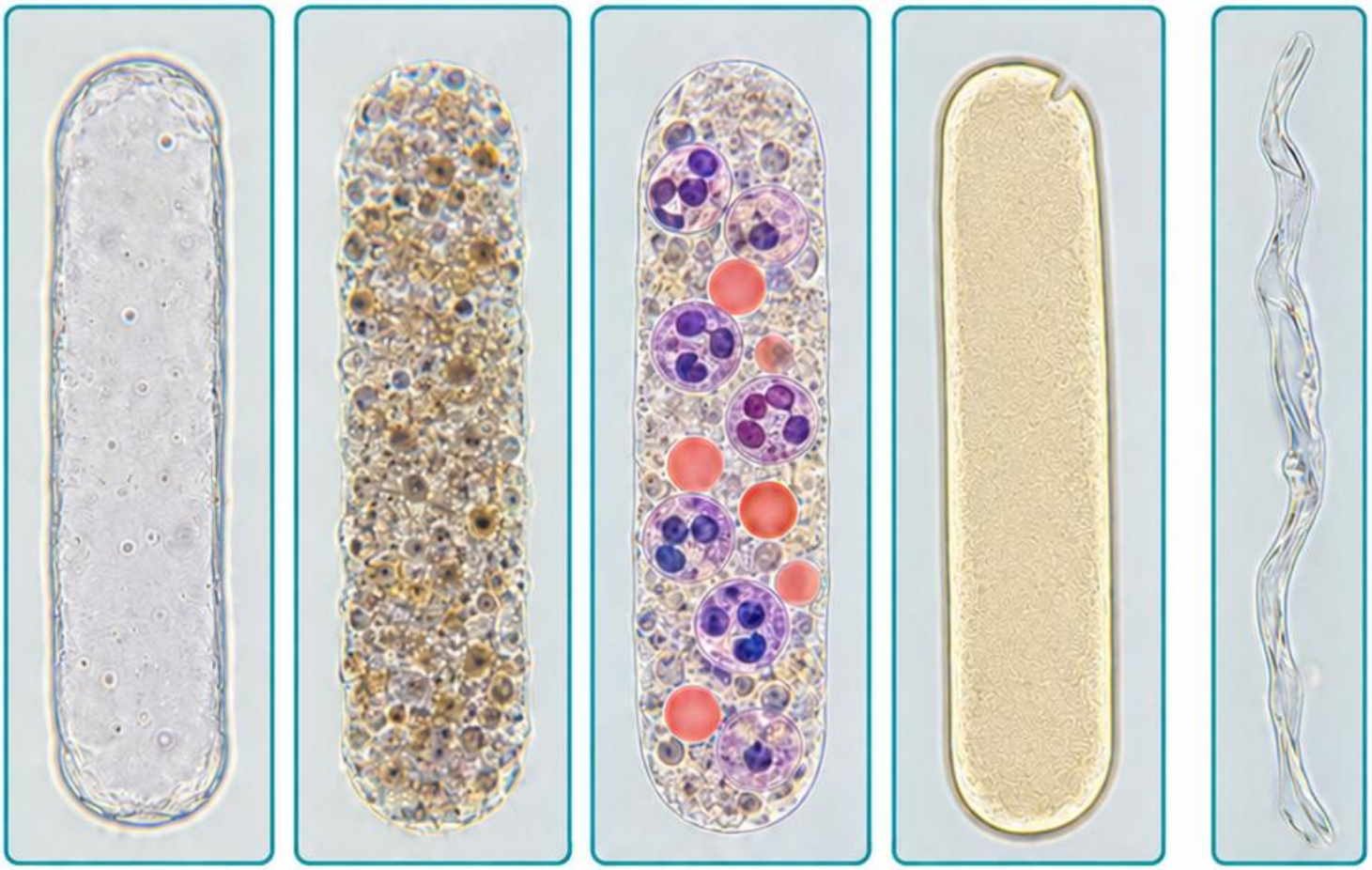

Wałeczek szklisty | **Wałeczek ziarnisty** | **Wałeczek komórkowy** | **Wałeczek woskowy** | **Pasmo śluzu**

Woskowe bywają bardziej jednorodne, silniej załamujące światło, z wyraźnymi brzegami. Kształt i wnętrze oceniaj łącznie.

Pułapka: pasmo śluzu lub zbiorowisko komórek może przypominać wałeczek. Sam podłużny układ nie jest wystarczający.

Wniosek: prześledź obrys i kilka płaszczyzn ostrości; związek z chorobą wymaga korelacji z resztą badania.

Źródła: [B3]

Kryształy: kształt, pH i warunki

Szczawian wapnia dwuwodny bywa kopertowaty, a fosforan magnezowo-amonowy może przypominać wieko trumny. Obserwuj kilka struktur, nie jedną.

Kwas moczowy ma zmienne kształty, często romboidalne. Cystyna tworzy charakterystyczne płytki sześciokątne, ale pewność wymaga właściwej oceny.



Szczawian wapnia dwuwodny | **Fosforan magnezowo-amonowy** | **Kwas moczowy** | **Cystyna**

pH

pH wspiera różnicowanie, lecz nie zastępuje morfologii.
Czas i temperatura przechowywania mogą zmienić liczbę kryształów.

Pułapka: artefakt o geometrycznym kształcie nie musi być kryształem danego związku. Nie wnioskuj o składzie kamienia z pojedynczego obrazu.

Wniosek: zapisz kształt, kontekst próbki i stopień pewności; nie raportuj gatunku struktury, której cech nie potwierdzono.

Źródła: [B3]

Zadanie 1: Sferocyt czy prawidłowy erytrocyt?

A



B



A: okrągły i gęsty, bez przejaśnienia.
B: wyraźny jaśniejszy środek przy podobnej średnicy.

Wybierz element o cechach sferocytu i wskaż cechę, która rozstrzyga.

Odpowiedź: **A. Brak centralnego przejaśnienia i gęstość obrazu są ważniejsze niż sama okrągłość.**

Sprawdź wiele komórek w prawidłowej strefie rozmazu. Sferocyt nie określa samodzielnie przyczyny; potrzebna jest korelacja z badaniami hemolizy i historią.

Źródła: [B11] [B17]

Zadanie 2: Komórka tarczowata czy artefakt?

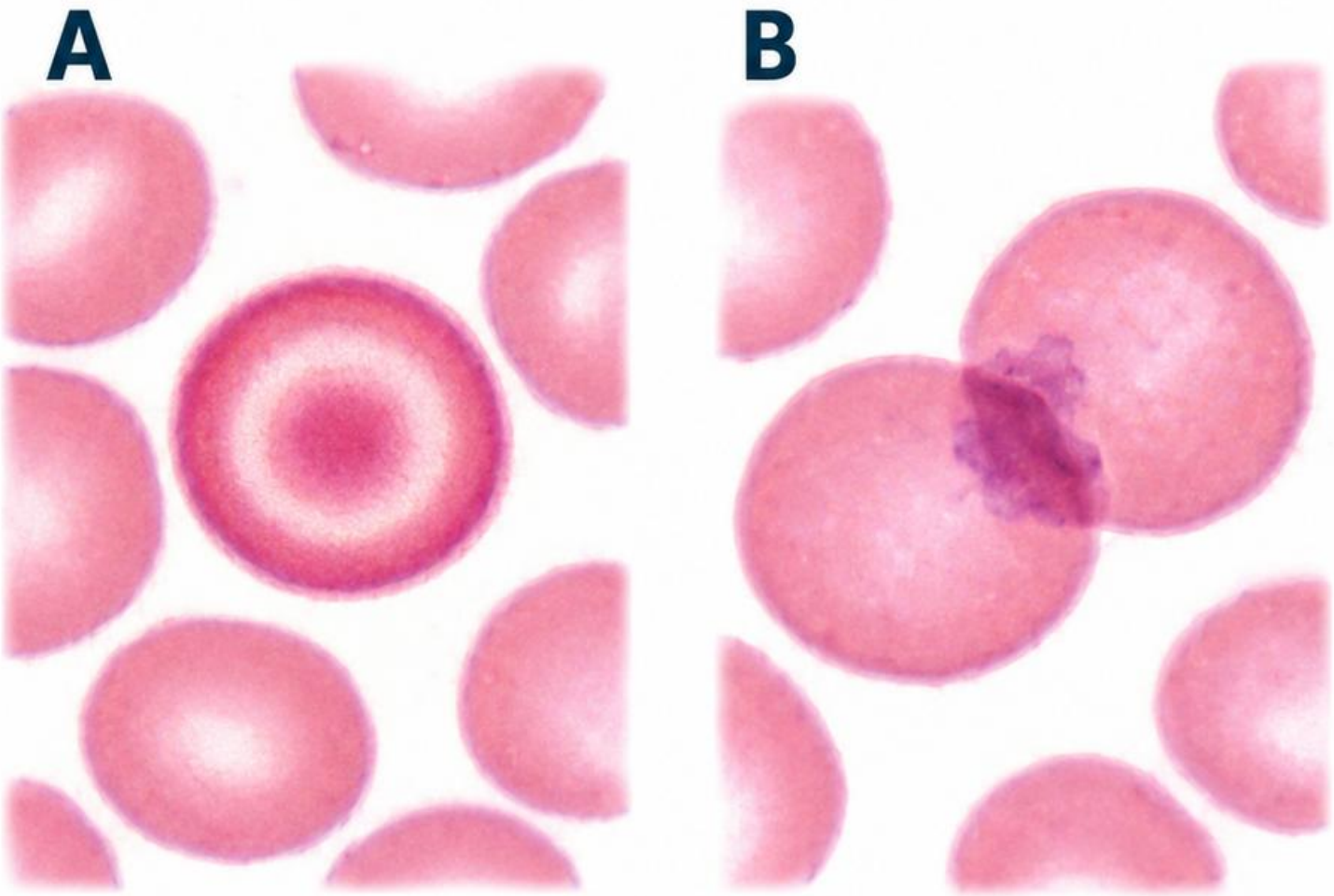

A: środkowe zagęszczenie, jasny pierścień i ciemna obwódka.
B: nieregularna plama w nakładających się komórkach.

Który opis lepiej odpowiada komórce tarczowatej?

Odpowiedź: A. Układ trzech stref barwienia tworzy obraz tarczy; przypadkowa plama nie jest jego równoważnikiem.

Porównaj sąsiednie erytrocyty i jakość suszenia preparatu. Komórki tarczowate mogą pojawiać się w różnych stanach oraz jako artefakt, więc nie przesądzają rozpoznania.

Źródła: [B9]

Zadanie 3: Schistocyt czy mała okrągła komórka?

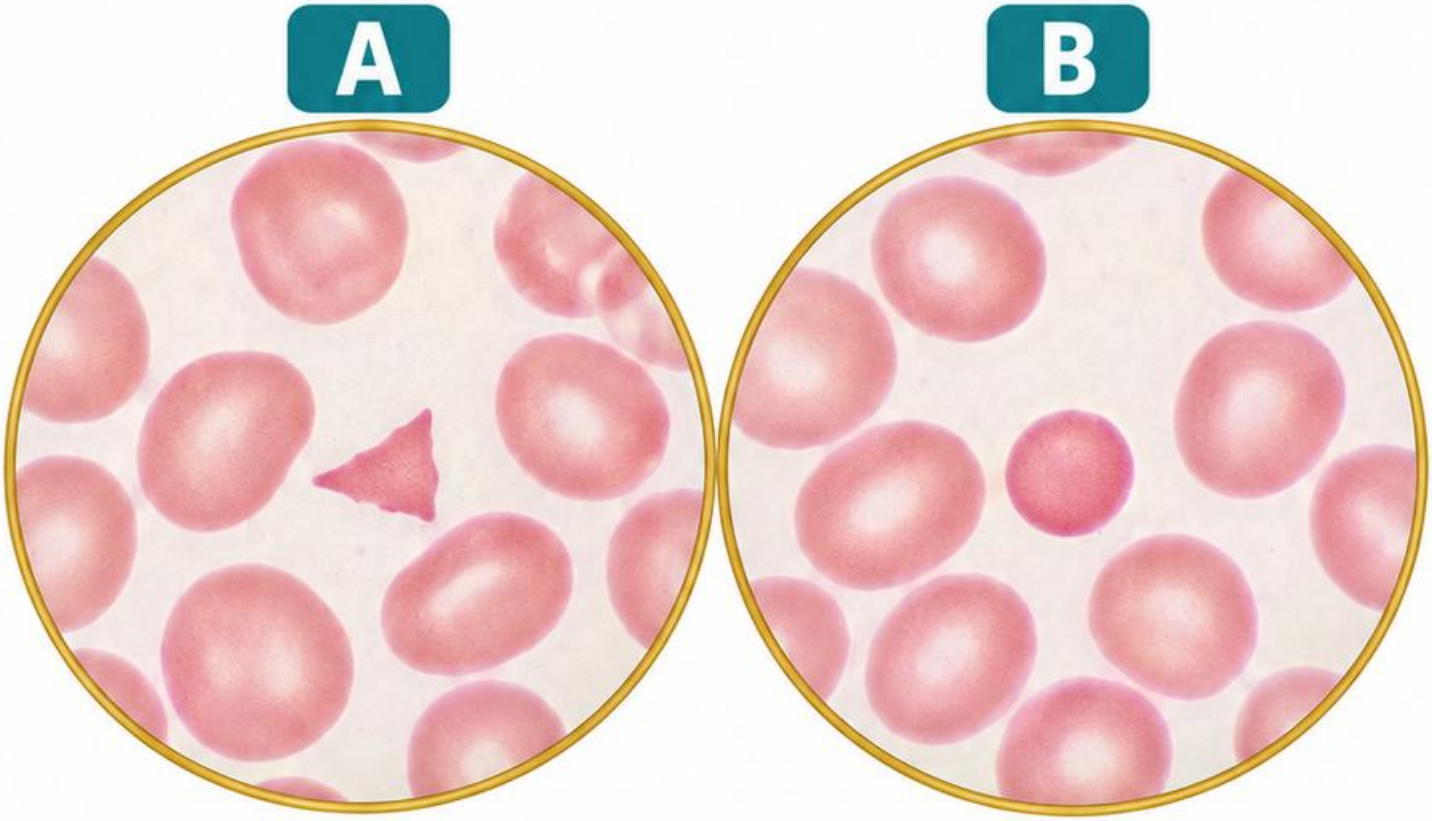

A: mały fragment z ostrym kątem i prostą krawędzią.
B: mały, ale regularnie okrągły erytrocyt.

Która cecha wspiera identyfikację fragmentu?

Odpowiedź: **A.** Kąt i krawędź cięcia bardziej odpowiadają fragmentacji niż sama mała wielkość.

Oceniaj całą populację w odpowiednim preparacie.
Schistocyty wymagają korelacji z liczbą płytek i markerami hemolizy; izolowany schemat nie ustala mechanizmu ani pilności klinicznej.

Źródła: [B8]

Zadanie 4: Rulonizacja czy aglutynacja?

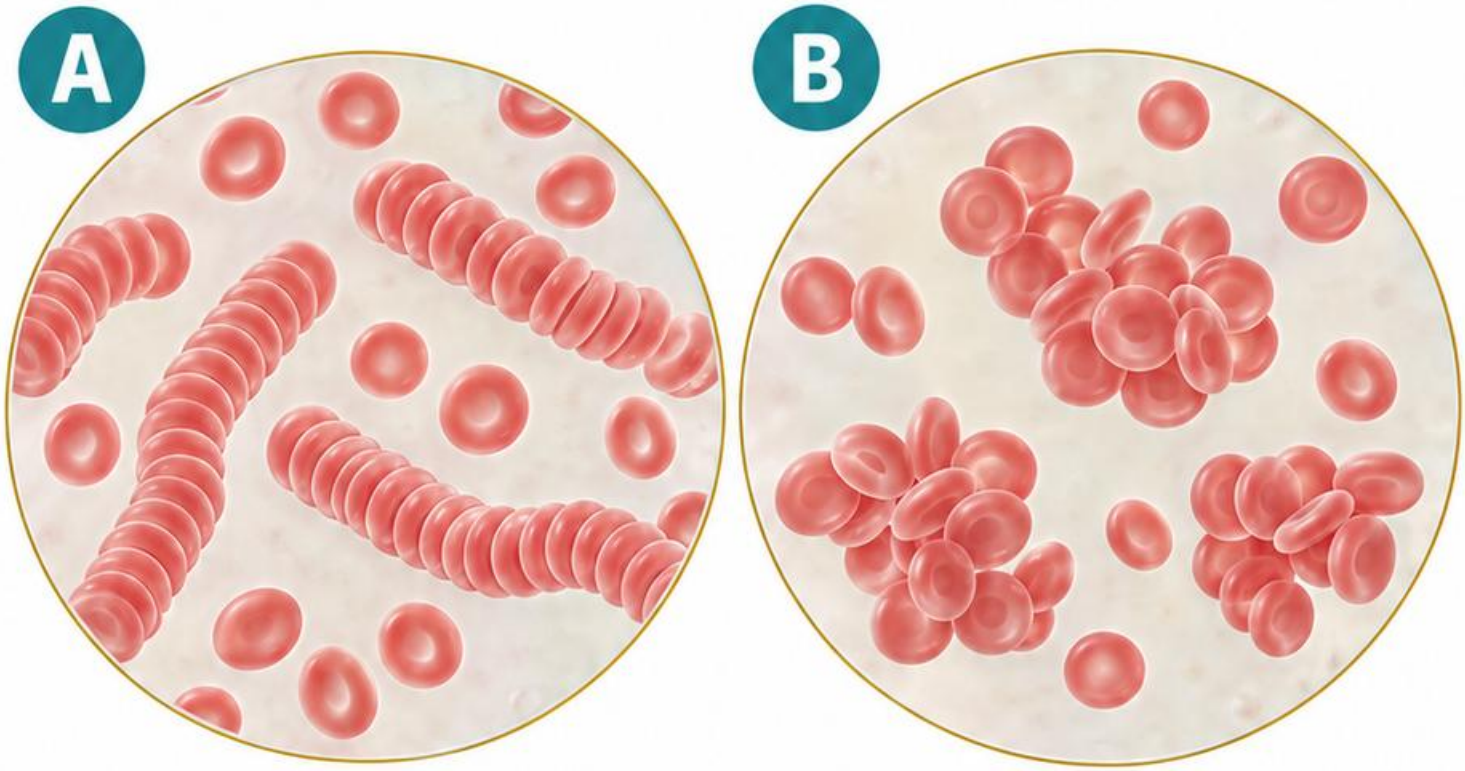

A: równoległe krążki tworzą długie stosy. **B:** nieregularne grona komórek o różnych orientacjach.

Przypisz nazwę każdemu układowi, zanim spojrzysz na omówienie.

Odpowiedź: A — rulonizacja; B — aglutynacja.
Rozstrzyga regularność układu i sposób kontaktu komórek.

Warunki preparatu wpływają na obraz. Porównaj wyniki morfologii i zweryfikuj obserwację właściwą metodą; samo skupienie erytrocytów nie wskazuje jeszcze jednej przyczyny.

Źródła: [B19]

Zadanie 5: Agregat płytek czy pojedyncza duża płytka?

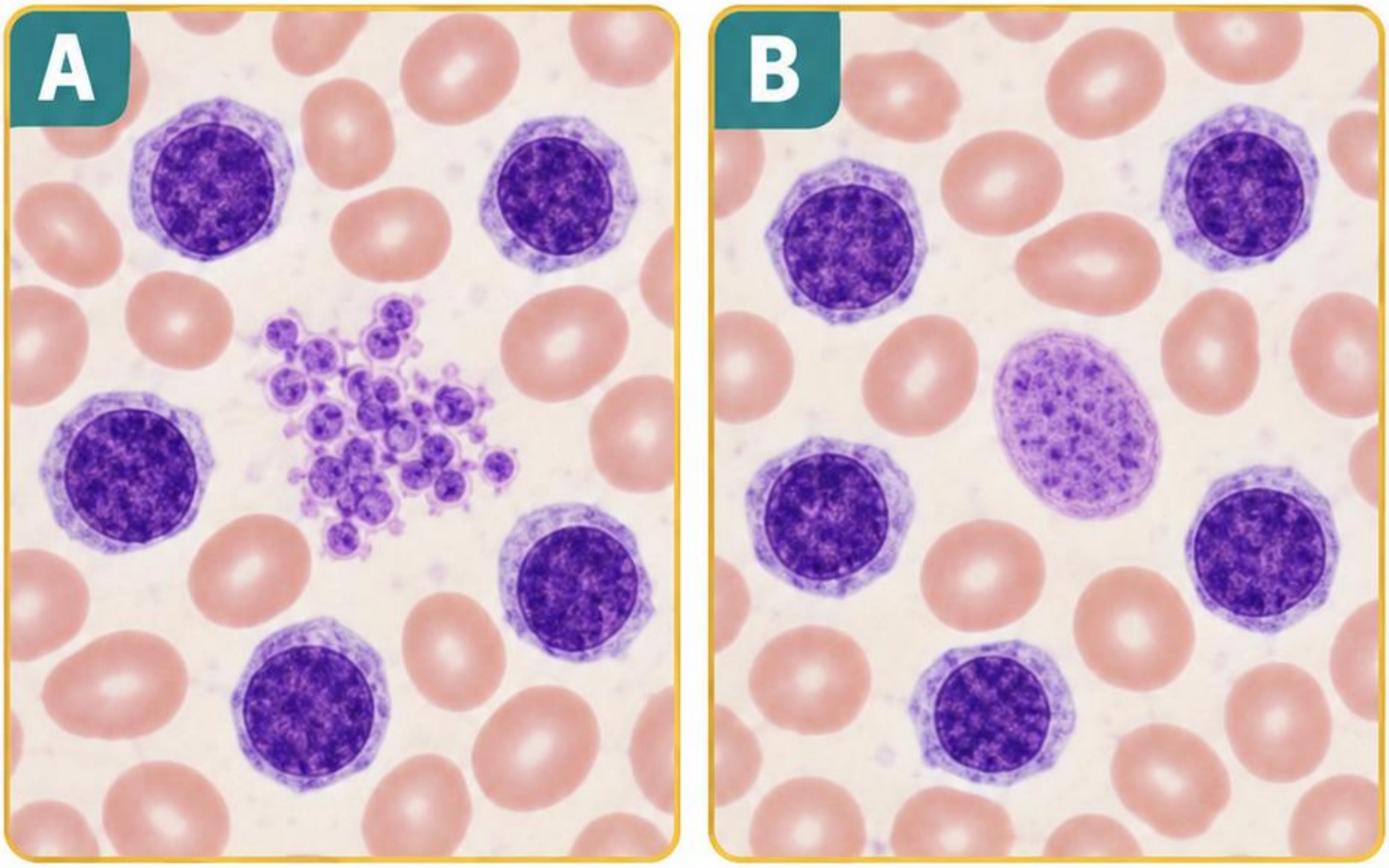

A: kilka odrębnych fioletowych elementów łączy się w nieregularną masę.
B: jedna duża komórkowa struktura z ciągłym obrysem.

Co wymaga odrębnej oceny przed akceptacją PLT?

Odpowiedź: agregat **A** może zaniżać automatyczne liczenie. Duże płytki **B** również mogą wpływać na klasyfikację, zależnie od analizatora.

Oceń krawędzie i resztę preparatu. Nie wyliczaj liczby płytek przez przybliżone liczenie ich w zlepku; zastosuj zwalidowaną ścieżkę weryfikacji.

Źródła: [B10] [B11]

Zadanie 6: Limfocyt reaktywny czy jednorodna populacja?

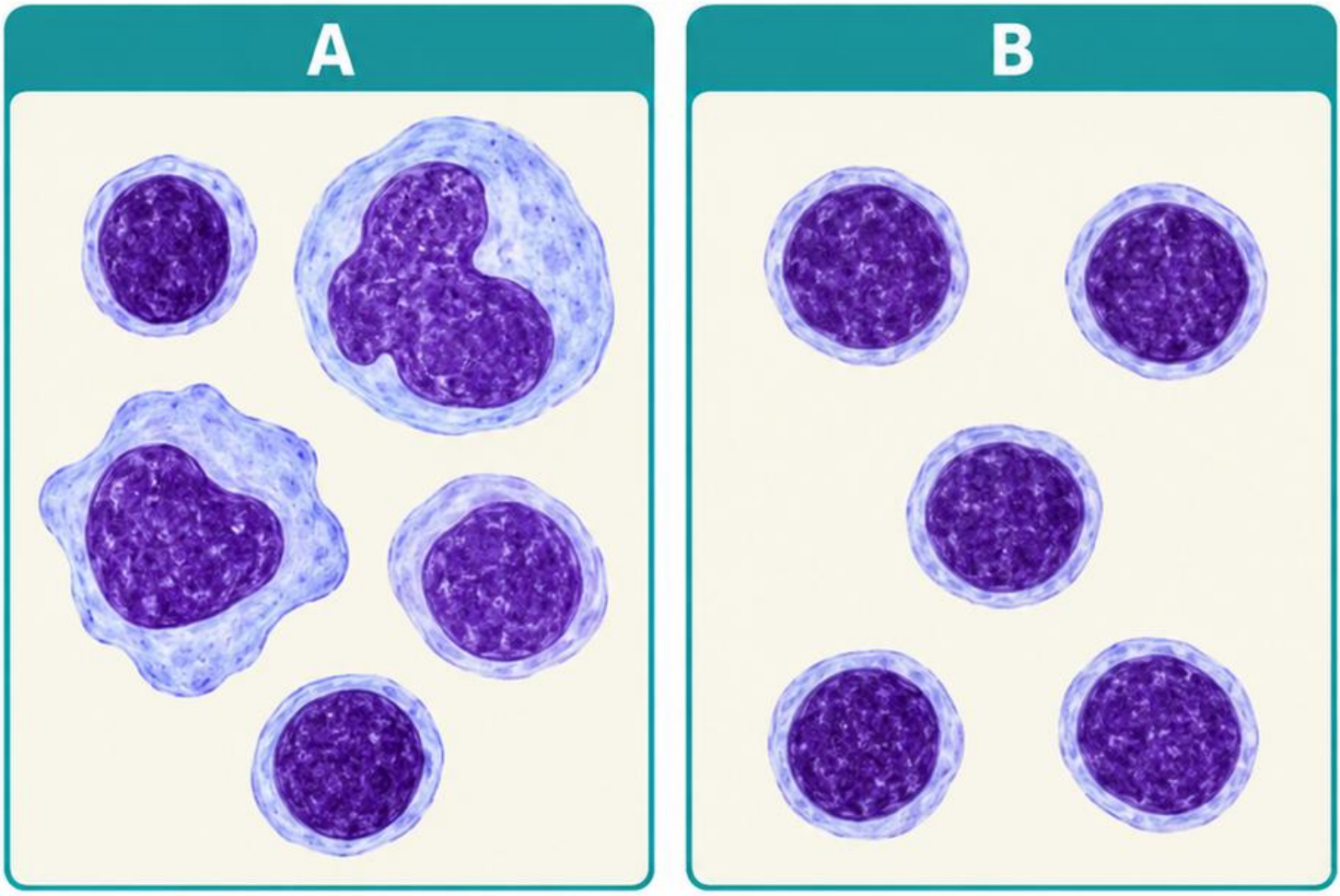

A: komórki różnią się wielkością i kształtem, część ma obfitą cytoplazmę. **B:** wiele komórek wygląda bardzo podobnie.

Która populacja bardziej wspiera wzorzec reaktywny?

Odpowiedź: heterogenność A wspiera taką możliwość. Jednorodność B skłania do ostrożnej dalszej oceny, lecz sama nie potwierdza nowotworu.

Porównaj chromatynę, jądro i cytoplazmę w wielu komórkach. Powiąż obraz z liczbą bezwzględną, historią i wymaganymi badaniami potwierdzającymi.

Źródła: [B11]

Zadanie 7: Erytrocyt czy drożdżak w moczu?

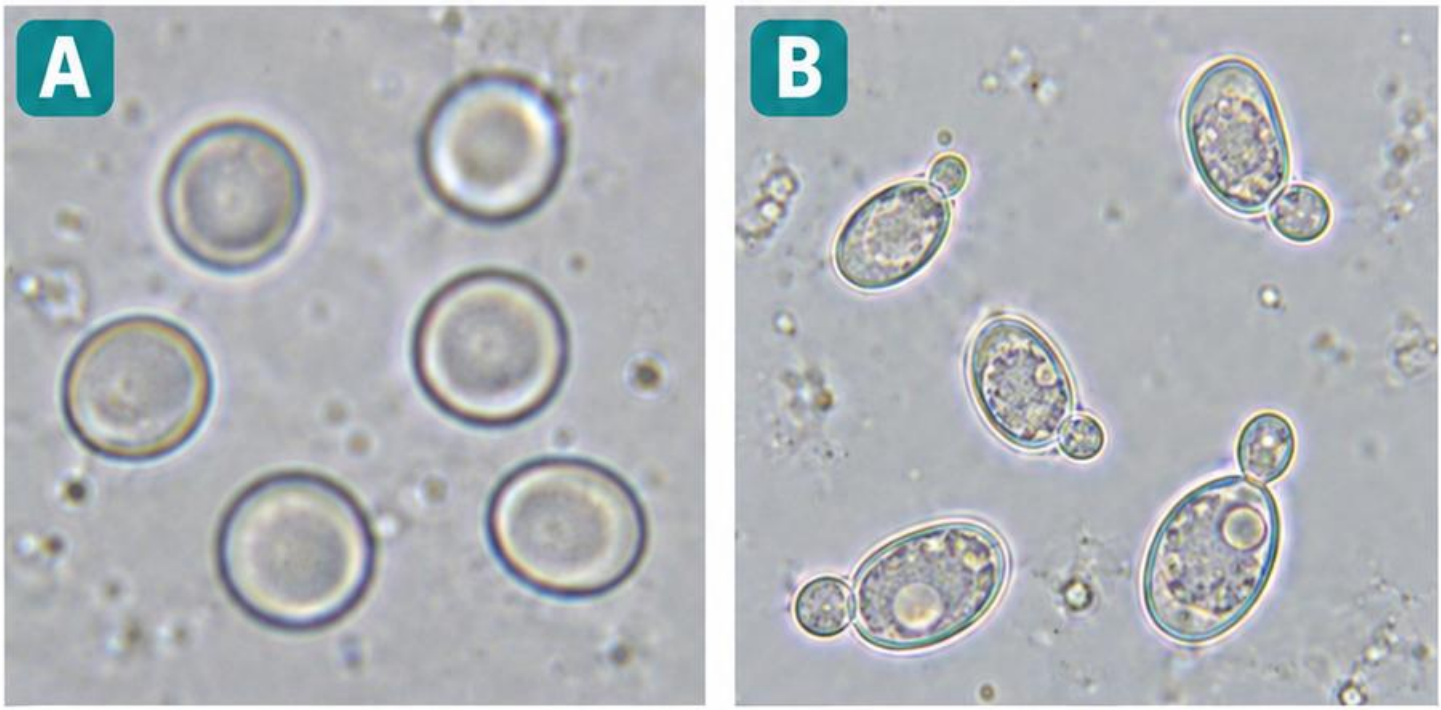

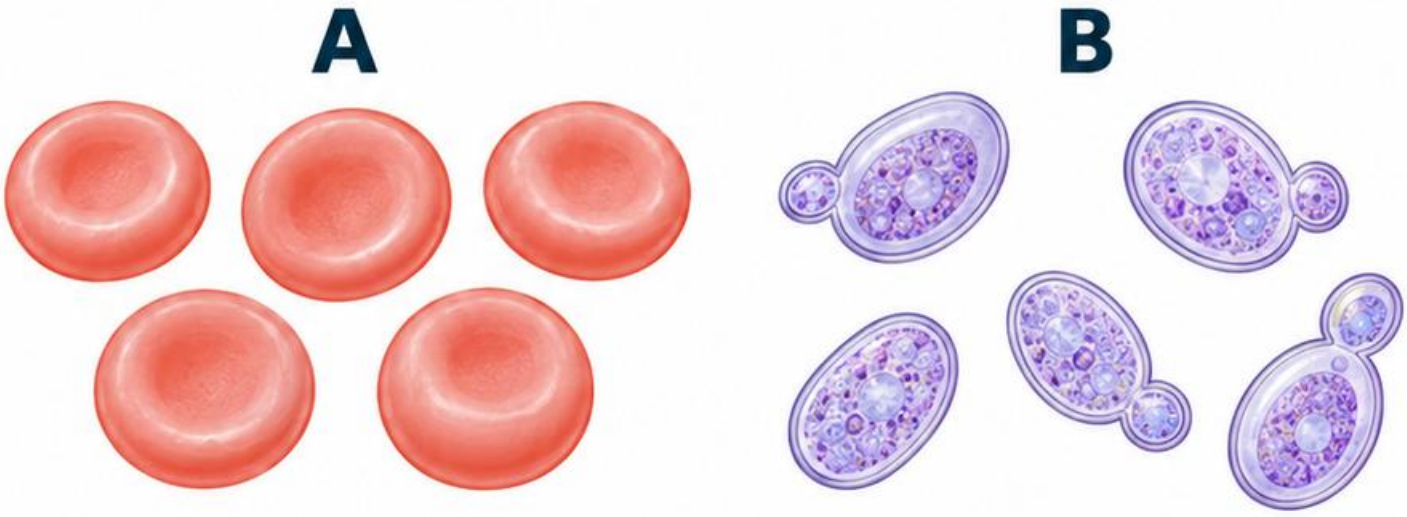

A: okrągły obiekt bez pączkowania. **B:** owalne obiekty, część z mniejszym przyłączonym pączkiem.

Która cecha przemawia za drożdżakami?

Odpowiedź: **pączkowanie B.**
Sama wielkość i okrągłość nie wystarczają, bo elementy mogą się nakładać.

Zmień ostrość i oceń kolejne pola. Brak widocznego pączka w jednym obiekcie nie wyklucza drożdżaka; obecność drożdżaków wymaga oceny jakości próbki i kontekstu.

Źródła: [B3]

Zadanie 8: Leukocyt czy erytrocyt w osadzie?

A



B

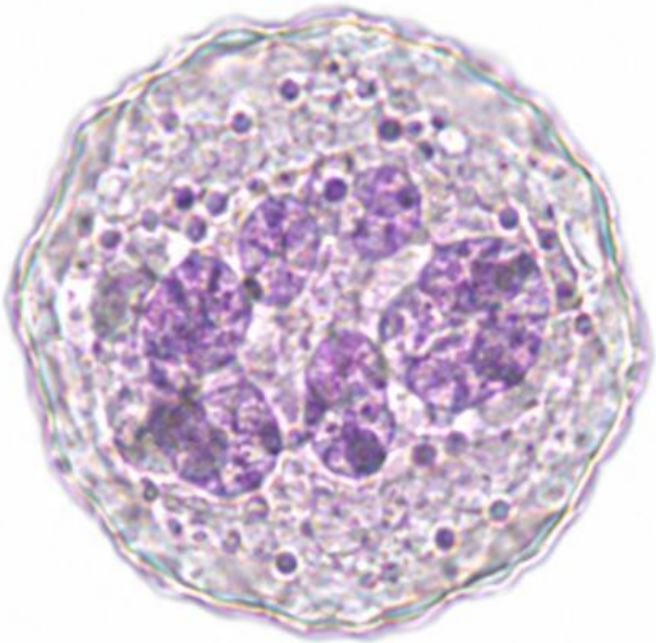

A: mniejszy, gładki obiekt bez widocznego jądra.
B: większa komórka o ziarnistym, bardziej złożonym wnętrzu.

Który opis bardziej odpowiada leukocytowi?

Odpowiedź: B. W preparacie niebarwionym szczegóły nie zawsze są ostre, dlatego wykorzystaj wielkość, wnętrze i ogniskowanie łącznie.

Porównuj struktury w tej samej skali. Warunki moczu mogą zmieniać komórki; nie traktuj pojedynczej cechy ani schematu jako pewnej identyfikacji każdego obiektu.

Źródła: [B3]

Zadanie 9: Nabłonek płaski czy komórka okrągła?

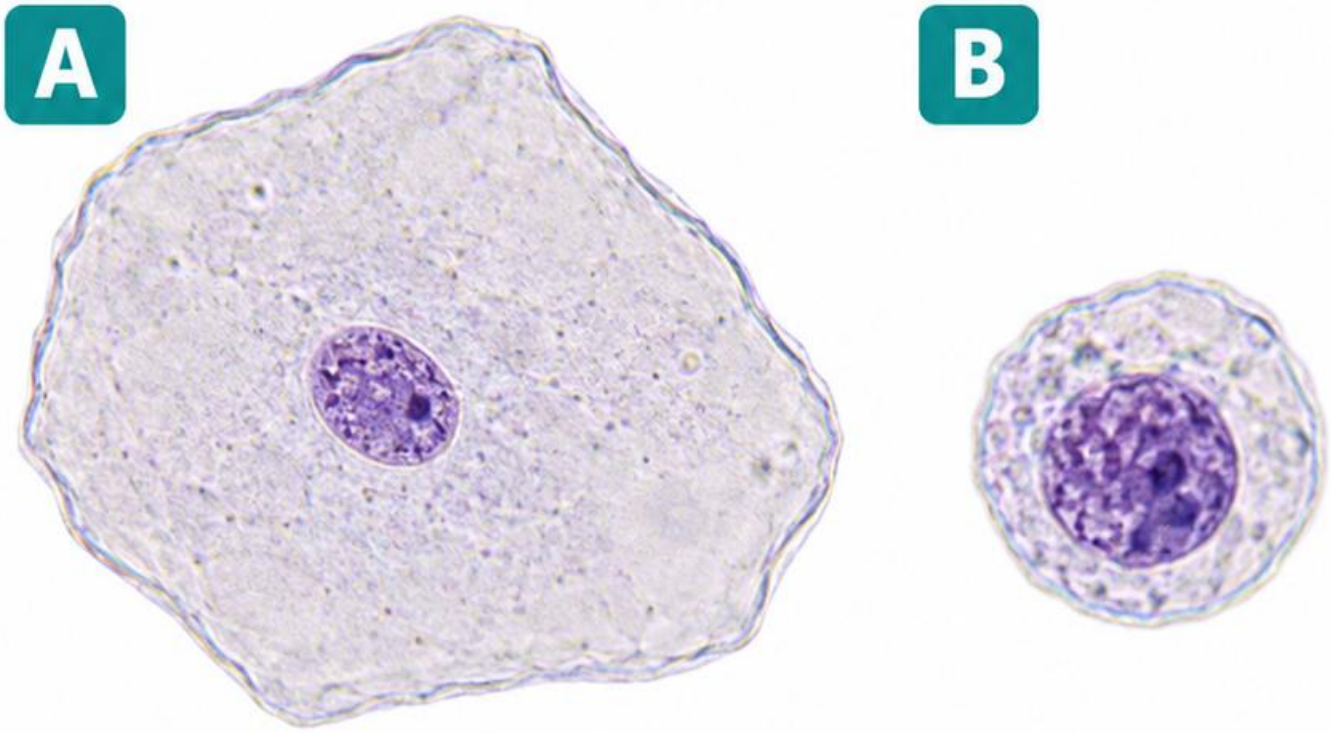

A: bardzo duża, płaska, wielokątna komórka z niewielkim jądrem.
B: mniejsza, okrągła komórka o większym udziale jądra.

Który obiekt odpowiada nabłonkowi płaskiemu?

Odpowiedź: A. Rozstrzyga szeroka płaska cytoplazma i proporcja jądra do całości.

B wymaga dalszej oceny; nie każda okrągła komórka jest komórką kanalikową. Liczne nabłonki płaskie oceniaj z pobraniem, nie jako samodzielny dowód zanieczyszczenia.

Źródła: [B3]

Zadanie 10: Wałeczek szklisty czy śluz?



A: delikatna struktura o względnie równoległych bokach i wyraźnym zakończeniu. **B:** długa, falista nić o zmiennej szerokości.

Która cecha wspiera wałeczek?

Odpowiedź: zarys **A** z uporządkowanymi bokami. Mały kontrast może utrudniać jego dostrzeżenie.

Prześledź całą strukturę i zmieniaj ostrość. Nie nazywaj wałeczkiem dowolnego pasma; ocena wymaga zgodności matrycy, obrysu i wnętrza, a nie tylko podłużnego kształtu.

Źródła: [B3]

Zadanie 11: Wałeczek ziarnisty czy woskowy?

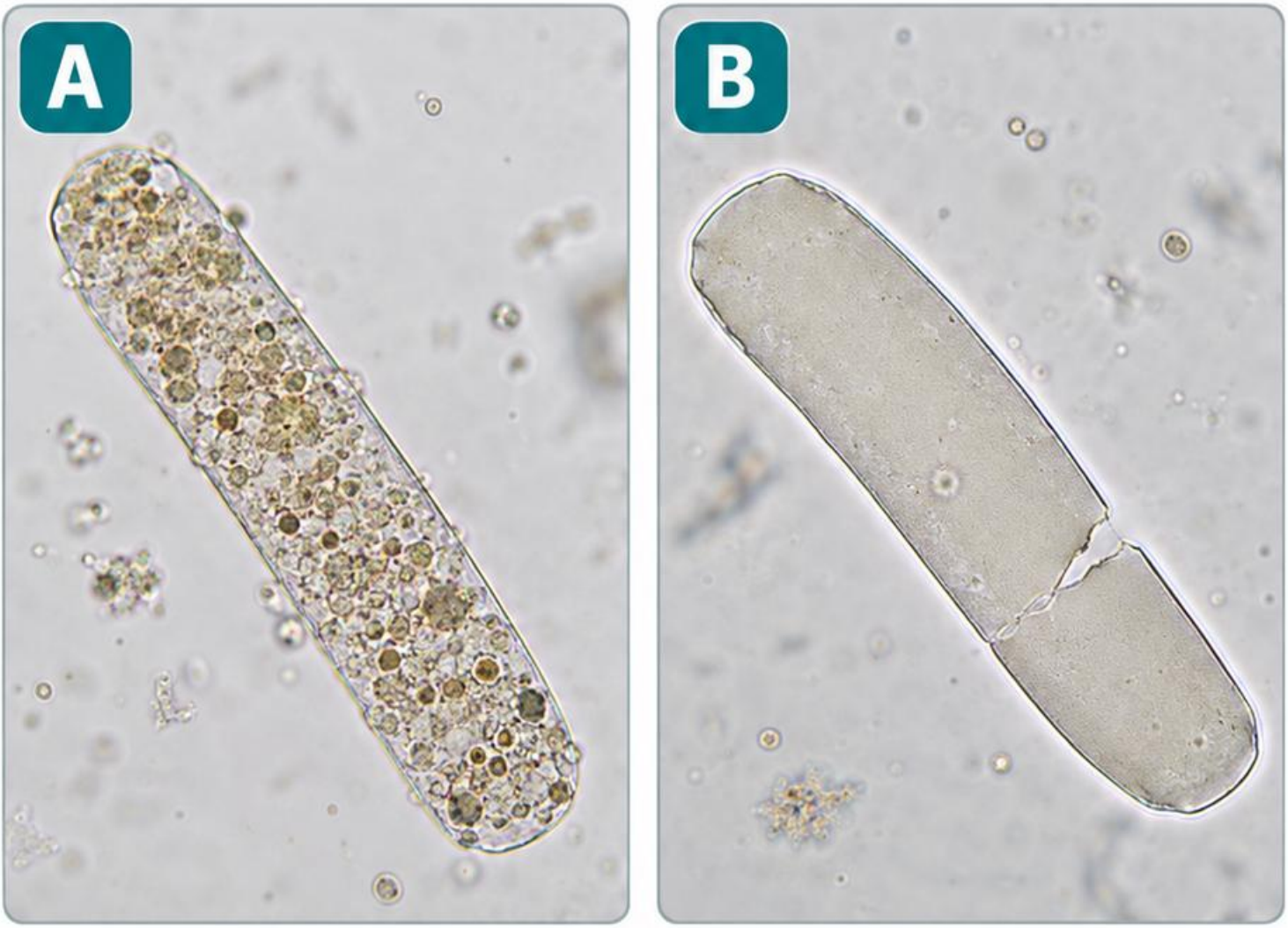

A: liczne ziarenka w matrycy. **B:** bardziej jednorodne, silnie odgraniczone wnętrze, możliwe pęknięcia i tępe końce.

Dopasuj typ do opisu.

Odpowiedź: A — ziarnisty; B — woskowy.

Oceniaj wypełnienie oraz kontur razem.

Sama intensywność obrazu zależy od ustawień mikroskopu. Porównaj kilka struktur i raportuj tylko potwierdzone cechy; nazwa wałeczka nie jest samodzielnym rozpoznaniem konkretnej choroby nerek.

Źródła: [B3]

Zadanie 12: Wałeczek erytrocytarny czy skupisko?

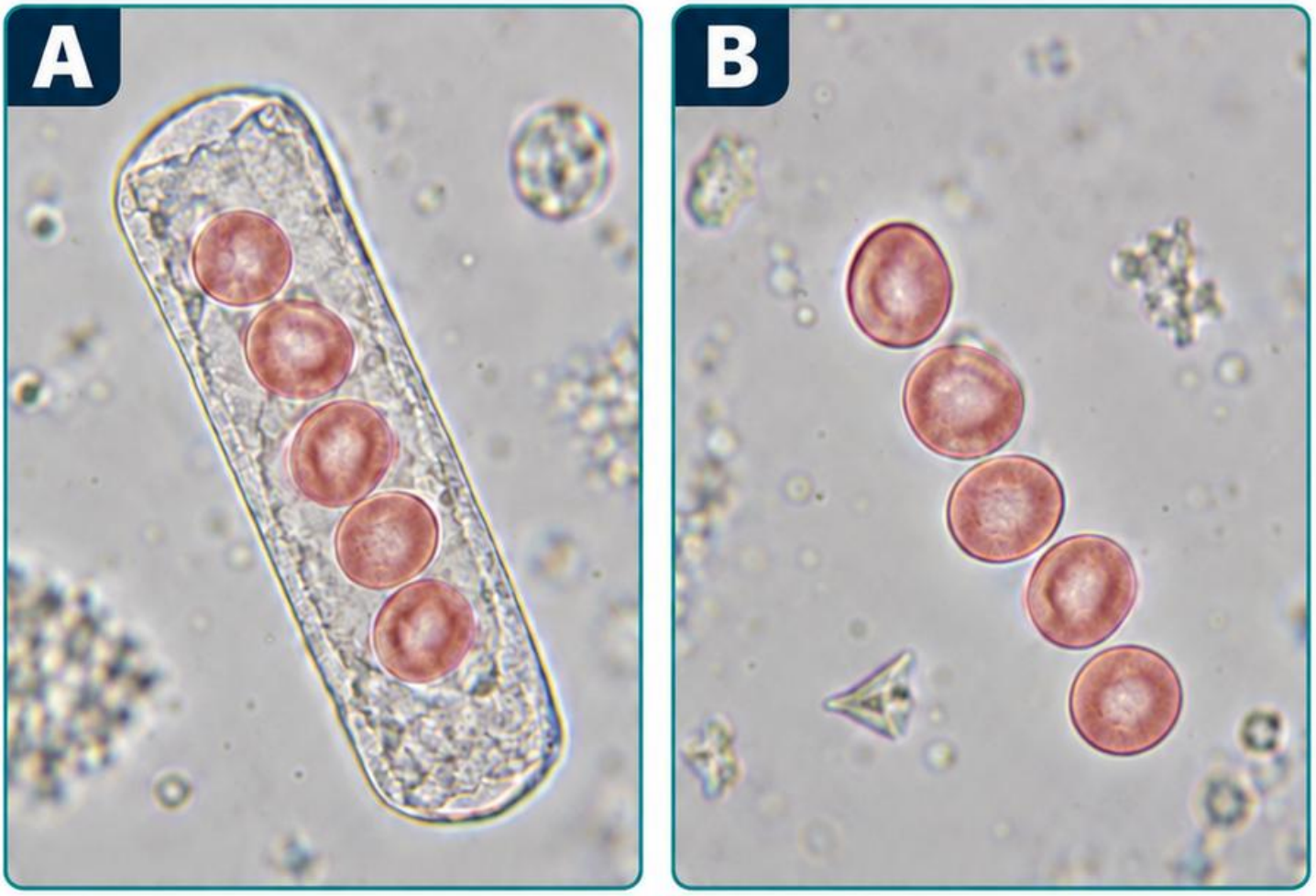

A: erytrocyty zawarte w rozpoznawalnej cylindrycznej matrycy.
B: podobne komórki ułożone w wydłużoną grupę bez matrycy.

Który element można rozważać jako wałeczek?

Odpowiedź: A. B pokazuje, dlaczego sam układ komórek nie wystarcza.

Sprawdź ciągłość matrycy w kilku płaszczyznach, nie tylko jeden zarys. Wynik koreluj z paskiem, liczbą erytrocytów i innymi elementami osadu; wątpliwość wymaga weryfikacji, nie zgadywania.

Źródła: [B3]

Zadanie 13: Szczawian wapnia czy fosforan magnezowo-amonowy?

A



B



A: kryształ o wyglądzie koperty z przecinającymi się przekątnymi. B: wydłużona struktura przypominająca wieko trumny.

Dopasuj opisy, następnie sprawdź kontekst.

Odpowiedź: A sugeruje szczawian wapnia dwuwodny; B — fosforan magnezowo-amonowy.

Uwzględnij pH i czas przechowywania. Nie wszystkie kryształy przyjmują kształt podręcznikowy; porównaj kilka obiektów i nie wnioskuj o zakażeniu ani składzie złogu wyłącznie z jednej figury.

Źródła: [B3]

Zadanie 14: Cystyna czy kwas moczowy?

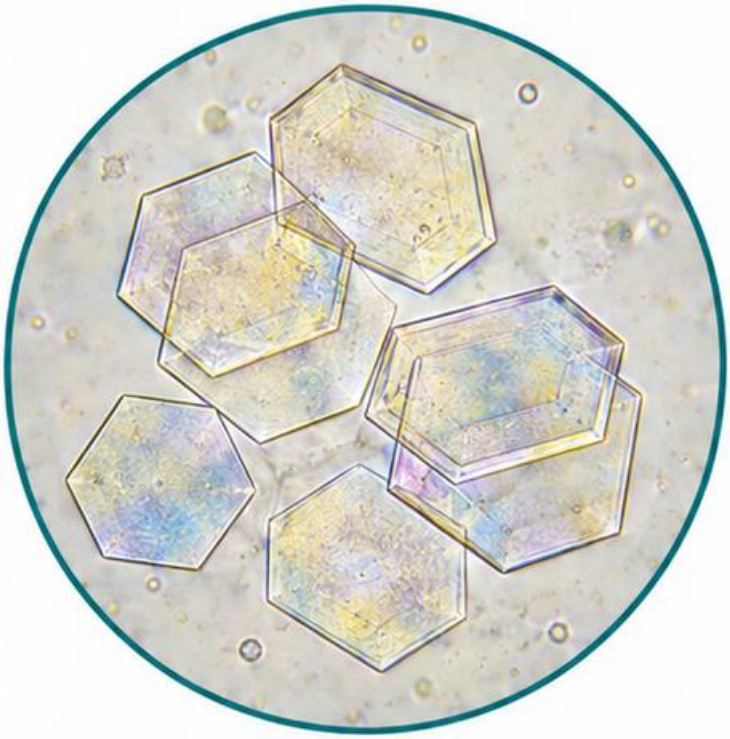

A



B

A: cienkie płytki sześciokątne. **B:** romby i rozety o zmiennym zabarwieniu.

Który obraz wymaga rozważenia cystyny?

Odpowiedź: A. Kwas moczowy **B** ma bardziej zmienną morfologię; geometryczny obrys sam w sobie nie potwierdza związku.

Oceniaj kilka kryształów, pH i warunki próbki. Gdy znaczenie obserwacji jest istotne, zastosuj przewidziane potwierdzenie; nie zamieniaj schematycznego podobieństwa w pewne rozpoznanie metaboliczne.

Źródła: [B3]

Zadanie 15: Pęcherzyk czy element komórkowy?

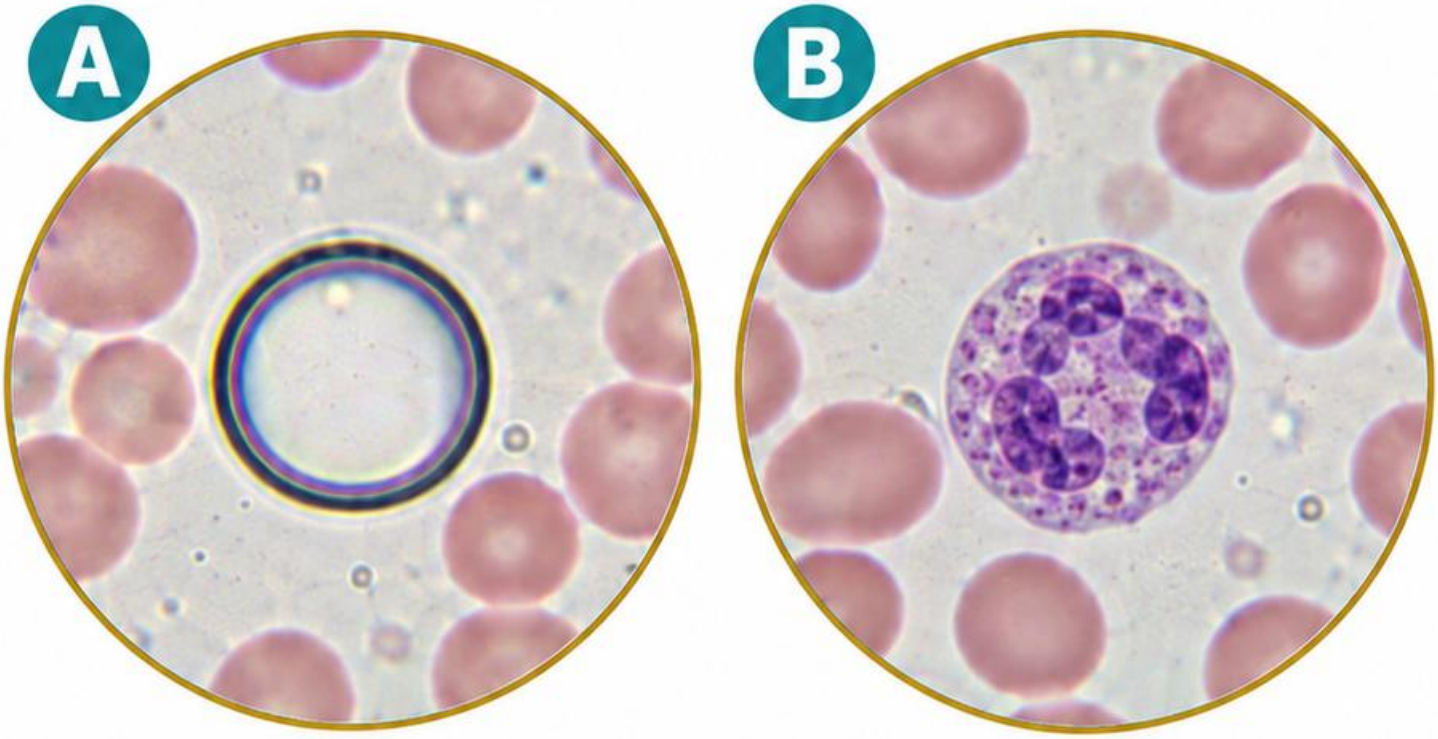

A: idealnie okrągły obrys z silnym, ciemnym pierścieniem i pustym środkiem. B: widoczna cytoplazma i struktura wewnętrzna.

Który obiekt może być pęcherzykiem powietrza?

Odpowiedź: A. Silna refrakcja i brak budowy komórkowej wspierają artefakt, lecz ocenę oprzyj na zmianie ostrości.

Sprawdź preparat i sposób nakrycia. Nie licz powtarzających się artefaktów jako komórek; jeśli tło uniemożliwia ocenę, przygotuj preparat zgodnie z procedurą.

Źródła: [B3]

Karty do szybkiej powtórki







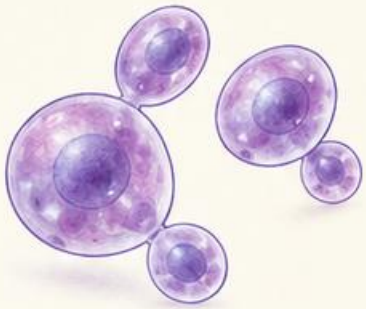

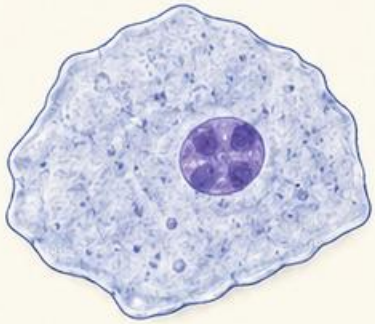



Krew: brak centralnego przejaśnienia → rozważ sferocyt; tarcza → układ barwienia; ostre brzegi → fragment; regularne stosy → rulonizacja. Każda cecha wymaga kontekstu.

Osad: pączkowanie → rozważ drożdżaki; szeroka płaska cytoplazma → nabłonek płaski; matryca → sprawdź wałeczek.

Kryształy: porównaj kształt, pH i warunki przechowywania. Żadna pojedyncza figura nie zastępuje pełnej oceny preparatu.

Ćwiczenie: zakryj nazwy, opisz po dwie cechy każdego obiektu, następnie odsłoń odpowiedzi i sprawdź zgodność.

Twoje pomyłki: para _____; cecha przeoczona _____; sposób potwierdzenia _____. Wracaj do cechy różnicującej, a nie do zapamiętanego koloru ilustracji.

Źródła: [B3] [B8] [B9] [B19]

Źródła i ograniczenia ilustracji

[B3] CDC — Provider Performed Microscopy Procedures, July 2026.
cdc.gov/lab-quality/php/ppmp

[B8] ASH — Schistocytes.
imagebank.hematology.org/atlas/60306

[B9] ASH — Target cells.
imagebank.hematology.org/collection/62464

[B10] ASH — Platelet clump.
imagebank.hematology.org/image/60929

[B11] CAP — Blood cell identification glossary 2026.
documents.cap.org

[B17] ARUP Laboratories — Hemolytic anemias.
arupconsult.com/content/hemolytic-anemias

[B19] ASH — Rouleaux formation.
imagebank.hematology.org/imageset/60771

Pełne odsyłacze: bibliografia pakietu. Stan: 28.10.2026.